

**UNIVERSIDADE FEDERAL DO PAMPA
CAMPUS URUGUAIANA**

NATÁLIA REGINATO LAZZARI

**RELATÓRIO DO ESTÁGIO CURRICULAR
SUPERVISIONADO EM MEDICINA VETERINÁRIA**

**Área de concentração:
Clínica Cirúrgica de Pequenos Animais**

**Uruguaiana
2019**

NATÁLIA REGINATO LAZZARI

**RELATÓRIO DO ESTÁGIO CURRICULAR
SUPERVISIONADO EM MEDICINA VETERINÁRIA**

Relatório do Estágio Curricular
Supervisionado em Medicina Veterinária
da Universidade Federal do Pampa,
apresentado como requisito parcial para
obtenção do Título de Bacharel em
Medicina Veterinária.

Orientador: Prof. Dr. Diego Vilibaldo Beckmann

**Uruguaiiana
2019**

NATÁLIA REGINATO LAZZARI

**RELATÓRIO DO ESTÁGIO CURRICULAR
SUPERVISIONADO EM MEDICINA VETERINÁRIA**

Relatório do Estágio Curricular
Supervisionado em Medicina Veterinária
da Universidade Federal do Pampa,
apresentado como requisito parcial para
obtenção do Título de Bacharel em
Medicina Veterinária.

Relatório defendido e aprovado em: 19 de junho de 2019.

Banca examinadora:

Prof. Dr. Diego Vilibaldo Beckmann
Orientador
UNIPAMPA

Prof^a. Dr^a. Maria Lígia de Arruda Mistieri
UNIPAMPA

Med. Vet. Dr^a. Tainã Normanton Guim
UNIPAMPA

Dedico este relatório a minha família, meus amigos, meu namorado e meu orientador que sempre estiveram presentes direta ou indiretamente em todos os momentos de minha formação.

AGRADECIMENTO

Agradeço primeiramente a Deus pelo dom da vida e por me proporcionar chegar até aqui. A minha família que sempre me incentivou e se dispuseram a ajudar diretamente para que eu pudesse trilhar um caminho prazeroso durante estes cinco anos.

A todos os meus colegas e amigos que sempre estiveram presentes em minha trajetória, oferecendo amparo nas horas mais difíceis e torcendo por meu sucesso. Obrigada pelo companheirismo, risadas e carinho. Vocês foram essenciais para que eu chegasse até aqui.

Agradeço a todos os professores do curso de Medicina Veterinária da Universidade Federal do Pampa campus Uruguaiana/RS que sempre estiveram dispostos a ajudar e contribuir para um melhor aprendizado, em especial, ao meu orientador e professor Dr. Diego Vilibaldo Beckmann que auxiliou em muitos momentos de minha formação, dividindo seu conhecimento e experiências, além de mostrar-me o caminho da ética e profissionalismo. Sou grata por todas as oportunidades que me destes e pela paciência, és digno de toda minha admiração.

Ao Hospital Universitário Veterinário da Universidade Federal do Pampa e toda sua equipe, que me concedeu a oportunidade de aprendizado por todos os anos realizando estágios extracurriculares para que assim, se pudesse fazer a integração teórico-prática agregada em meu aprendizado.

Ao Hospital Veterinário Universitário da Universidade Federal de Santa Maria que permitiu me proporcionar um estágio curricular cheio de novas experiências através da confiança depositada em mim. Em especial, ao meu supervisor Dr. Maicon Pinheiro e aos médicos veterinários residentes por todos os conselhos, ensinamentos, conversas, paciência e amizade que cultivamos neste período. Agradeço imensamente a todos vocês.

“A menos que modifiquemos a nossa maneira de pensar, não seremos capazes de resolver os problemas causados pela forma como nos acostumamos a ver o mundo.”

Albert Einstein

RESUMO

O presente relatório tem por objetivo descrever as atividades desenvolvidas pela acadêmica Natália Reginato Lazzari no Estágio Curricular Supervisionado em Medicina Veterinária (ECSMV) realizado na Universidade Federal de Santa Maria (UFSM) no Hospital Veterinário Universitário (HVU) na área de clínica cirúrgica de pequenos animais. O estágio foi realizado sob orientação do professor Dr. Diego Vilibaldo Beckmann e as atividades foram supervisionadas pelo médico veterinário Dr. Maicon Pinheiro no período de 28 de janeiro a 19 de abril de 2019, totalizando 523 horas. Durante o ECSMV, a acadêmica teve a oportunidade de acompanhar e auxiliar os atendimentos clínico-cirúrgicos e procedimentos cirúrgicos da rotina hospitalar do HVU. No presente trabalho são relatados três casos cirúrgicos ocorridos em espécie canina, sendo eles: 1) Sinfisiodese púbica juvenil; 2) Abscesso paraprostático em canino; 3) Osteossíntese de ílio direito com fio de cerclagem. As atividades desenvolvidas trouxeram amplo conhecimento através de diferentes condutas técnicas adotadas, bem como diferentes casos clínico-cirúrgicos que puderam ser direta ou indiretamente acompanhados pela acadêmica durante este período.

Palavras-Chave: Técnica cirúrgica. Sinfisiodese púbica juvenil. Abscesso paraprostático. Osteossíntese de ílio.

LISTA DE FIGURAS

Figura 1 -	Sala de triagem do Hospital Veterinário Universitário	19
Figura 2 -	Ambulatório de atendimento clínico do Hospital Veterinário Universitário	20
Figura 3 -	Ambulatório didático de atendimento clínico para utilização em aulas práticas do Hospital Veterinário Universitário	21
Figura 4 -	Sala para emergências do Hospital Veterinário Universitário	22
Figura 5 -	Sala da Unidade de Internação de Pequenos Animais do Hospital Veterinário Universitário	23
Figura 6 -	Sala de internação para cães do Hospital Veterinário Universitário...	23
Figura 7 -	Sala de internação para gatos do Hospital Veterinário Universitário .	24
Figura 8 -	Sala da Unidade de Terapia Intensiva do Hospital Veterinário Universitário	26
Figura 9 -	Sala de radiologia de pequenos animais do Hospital Veterinário Universitário: Aparelho radiográfico computadorizado (A); Aparelho radiográfico digital (B)	27
Figura 10 -	Sala de ultrassonografia de pequenos animais do Hospital Veterinário Universitário	28
Figura 11 -	Janela de entrada e saída dos pacientes do bloco cirúrgico de pequenos animais do Hospital Veterinário Universitário	29
Figura 12 -	Bloco cirúrgico do setor de pequenos animais do Hospital Veterinário Universitário: Sala de procedimentos cirúrgicos (A); Sala de antissepsia (B)	30
Figura 13 -	Sala de pesquisa do bloco cirúrgico do setor de pequenos animais do Hospital Veterinário Universitário: Sala de pesquisa (A); Painel de fichas (B)	31
Figura 14 -	Sala do bloco cirúrgico do setor de pequenos animais do Hospital Veterinário Universitário: Cozinha (A); Estoque (B)	32
Figura 15 -	Sala de pós-operatório do bloco cirúrgico do setor de pequenos animais do Hospital Veterinário Universitário	33
Figura 16 -	Exame radiográfico de um canino com displasia coxofemoral bilateral em projeção ventrodorsal	53

Figura 17 -	Incisão de pele de 3 cm em região púbica (seta azul), evidenciando subcutâneo divulsionado (seta amarela) e planos musculares (seta verde) do músculo grácil e obturador externo, para acesso à sínfise púbica.....	55
Figura 18 -	Incisão de pele e subcutâneo com afastamento da musculatura regional púbica de um canino, evidenciando a sínfise púbica marcada pela cauterização (seta azul).....	56
Figura 19 -	Exame radiográfico de um canino com suspeita de fecaloma e abscessos prostáticos em projeção laterolateral direita.....	61
Figura 20 -	Exame ultrassonográfico evidenciando conteúdo e a espessura da parede da vesícula urinária (seta azul) de um canino com suspeita diagnóstica de fecaloma e abscessos prostáticos	62
Figura 21 -	Exame ultrassonográfico evidenciando a próstata (seta azul) e duas estruturas circunscritas preenchidas por conteúdo anecogênico paraprostáticas (setas amarelas) de um canino com suspeita de fecaloma e abscessos prostáticos	63
Figura 22 -	Transcirúrgico de deferentectomia bilateral de um canino, evidenciando a próstata (seta azul) e a vesícula urinária (seta amarela)	65
Figura 23 -	Transcirúrgico de deferentectomia bilateral de um canino: Drenagem de conteúdo de abscesso paraprostático (seta azul) (A); Aparência macroscópica do conteúdo purulento removido (B)	66
Figura 24 -	Transcirúrgico de deferentectomia bilateral de um canino: Ductos deferentes prévios a secção (seta azul) (A); Ductos deferentes após serem removidos (B)	67
Figura 25 -	Exame radiográfico de pelve em projeção ventrodorsal de um canino evidenciando múltiplas fraturas (setas azuis)	74
Figura 26 -	Transcirúrgico de osteossíntese de ílio direito, evidenciando a fratura oblíqua em corpo de ílio (seta azul)	76
Figura 27 -	Transcirúrgico de osteossíntese de ílio direito: Inserção do fio de cerclagem (A); Fios posicionados com a redução e aposição da linha de fratura (setas azuis) (B)	77

Figura 28 - Exame radiográfico de controle pós-operatório de osteossíntese de ílio com fio de cerclagem (setas azuis) em um canino, projeções: Ventrodorsal (A); Laterolateral direita (B)..... 78

LISTA DE TABELAS

Tabela 1 –	Descrição dos procedimentos realizados durante o ECSMV	35
Tabela 2 –	Atendimentos clínico-cirúrgicos acompanhados no setor de clínica cirúrgica de pequenos animais.....	36
Tabela 3 –	Atendimentos clínico-cirúrgicos do sistema tegumentar acompanhados durante o ECSMV	36
Tabela 4 –	Atendimentos clínico-cirúrgicos do sistema musculoesquelético acompanhados durante o ECSMV	37
Tabela 5 –	Atendimentos clínico-cirúrgicos do sistema geniturinário acompanhados durante o ECSMV	38
Tabela 6 –	Atendimentos clínico-cirúrgicos do sistema digestivo acompanhados durante o ECSMV	39
Tabela 7 –	Atendimentos clínico-cirúrgicos do sistema hematopoiético acompanhados durante o ECSMV	40
Tabela 8 –	Principais sistemas/cavidades acometidos de procedimentos cirúrgicos acompanhados durante o ECSMV.....	40
Tabela 9 –	Procedimentos cirúrgicos do sistema tegumentar acompanhados durante o ECSMV	41
Tabela 10 –	Procedimentos cirúrgicos do sistema musculoesquelético acompanhados durante o ECSMV	42
Tabela 11 –	Procedimentos cirúrgicos do sistema geniturinário acompanhados durante o ECSMV	43
Tabela 12 –	Procedimentos cirúrgicos do sistema oftalmológico acompanhados durante o ECSMV	44
Tabela 13 –	Procedimentos cirúrgicos do sistema digestivo acompanhados durante o ECSMV	45
Tabela 14 –	Procedimentos cirúrgicos de cavidades corporais acompanhados durante o ECSMV	46

LISTA DE ABREVIATURAS E SIGLAS

ALT – Alanina Aminotransferase
ASA – *American Society of Anesthesiology*
AST – Aspartato Aminotransferase
BID – Duas Vezes ao Dia
bpm – Batimentos Por Minuto
CAAF – Citologia Aspirativa por Agulha Fina
CAF – Citologia por Agulha Fina
CK – Creatinoquinase
CM – Centímetros
CPSE – *Canine Prostatic Specific Arginine Esterase*
CR – *Computerized Radiology*
DCF – Displasia Coxofemoral
DR – *Digital Radiology*
Dr.– Doutor
ECSM – Estágio Curricular Supervisionado em Medicina Veterinária
EUA – Estados Unidos da América
FA – Fosfatase Alcalina
FC – Frequência Cardíaca
FELV – *Feline Leukemia Virus*
FIV – *Feline Immunodeficiency Virus*
FR – Frequência respiratória
GGT – Gama Glutamil Transferase
HUVet – Hospital Universitário Veterinário
HVU – Hospital Veterinário Universitário
IM – Intramuscular
IV – Intravenoso
kg – Quilogramas
LACVet – Laboratório de Análises Clínicas Veterinárias
Med. Vet. – Médica Veterinária
mg – Miligramas
ml – Mililitros
MPA – Medicação Pré-Anestésica

mpm – Movimentos Por Minuto
OFA – *Orthopedic Foundation for Animals*
OH – Ováriohisterectomia
PA – Pressão Arterial
PIS – Ponto Isolado Simples
pH – Potencial Hidrogeniônico
Prof. – Professor
SC – Subcutâneo
SID – Uma Vez ao Dia
SIE – Sistema de Informação para Ensino
SRD – Sem Raça Definida
TID – Três Vezes ao Dia
TP – Tempo de Protrombina
TTPa – Tempo de Tromboplastina Parcial Ativada
UFSM – Universidade Federal de Santa Maria
UIPA – Unidade de Internação de Pequenos Animais
UNIPAMPA – Universidade Federal do Pampa
UTI – Unidade de Terapia Intensiva
VO – Via Oral

SUMÁRIO

1	INTRODUÇÃO.....	16
2	ESTRUTURA DO LOCAL	17
2.1	HOSPITAL VETERINÁRIO UNIVERSITÁRIO - UFSM.....	17
2.1.1	Descrição da Estrutura Física	18
2.1.1.1	Recepção, Sala de Espera e Triagem	18
2.1.1.2	Ambulatórios Clínicos e Sala para Emergências	19
2.1.1.3	Unidade de Internação de Pequenos Animais, Canil e Gatil.....	22
2.1.1.4	Sala de Procedimentos Gerais.....	25
2.1.1.5	Unidade de Terapia Intensiva	25
2.1.1.6	Quimioterapia.....	26
2.1.1.7	Diagnóstico por Imagem	26
2.1.1.8	Laboratório de Análises Clínicas Veterinárias.....	28
2.1.1.9	Bloco Cirúrgico.....	29
3	ATIVIDADES DESENVOLVIDAS.....	34
3.1	ATENDIMENTOS CLÍNICO-CIRÚRGICOS	35
3.1.1	Sistema Tegumentar	36
3.1.2	Sistema Musculoesquelético.....	37
3.1.3	Sistema Geniturinário.....	38
3.1.4	Sistema Digestivo.....	38
3.1.5	Cavidades Corporais.....	39
3.1.6	Sistema Hematopoiético	39
3.2	PROCEDIMENTOS CIRÚRGICOS	40
3.2.1	Sistema Tegumentar	41
3.2.2	Sistema Musculoesquelético.....	41
3.2.3	Sistema Geniturinário.....	43
3.2.4	Sistema Oftalmológico	44
3.2.5	Sistema Digestivo.....	45
3.2.6	Cavidades Corporais.....	45
3.2.7	Sistema Hematopoiético	46
3.2.8	Sistema Respiratório	47
4	DISCUSSÃO.....	48
4.1	SINFISIODESE PÚBLICA JUVENIL.....	48

4.1.1	Introdução	48
4.1.2	Relato de Caso e Discussão	50
4.2	ABCESSO PARAPROSTÁTICO EM CANINO	58
4.2.1	Introdução	58
4.2.2	Relato de Caso e Discussão	59
4.3	OSTEOSSÍNTESE DE ÍLEO COM FIO DE CERCLAGEM	70
4.3.1	Introdução	70
4.3.2	Relato de Caso e Discussão	72
5	CONSIDERAÇÕES FINAIS.....	80
	REFERÊNCIAS.....	81
	ANEXOS	90

1 INTRODUÇÃO

A conclusão do curso de Medicina Veterinária é composta pela etapa de realização do Estágio Curricular Supervisionado em Medicina Veterinária (ECSMV) o qual consiste em cumprir no mínimo 450 horas práticas, sendo este de condição obrigatória para a finalização do curso de graduação. A acadêmica destinou 523 horas de atividades práticas no local escolhido,

A área de interesse da acadêmica é cirurgia de pequenos animais. O local escolhido para o desenvolvimento das atividades foi o Hospital Veterinário Universitário (HVU) da Universidade Federal de Santa Maria (UFSM) no setor de clínica cirúrgica de pequenos animais.

A escolha se deu por ser um centro de ensino de referência para a medicina veterinária na região, bem como, a alta taxa de atendimentos clínicos médicos e cirúrgicos.

O HVU está localizado na cidade de Santa Maria na área central do estado do Rio Grande do Sul. O desenvolvimento do estágio foi entre 28 de janeiro e 19 de abril de 2019, sob supervisão do médico veterinário Dr. Maicon Pinheiro e orientação do Prof. Dr. Diego Vilibaldo Beckmann.

O presente relatório tem por objetivo apresentar a descrição do local de estágio, a relação dos casos clínico-cirúrgicos acompanhados na rotina e as revisões dos casos de interesse escolhidos, sendo eles: 1) Sinfisiodese púbica juvenil; 2) Abscesso paraprostático em canino; 3) Osteossíntese de ílio direito com fio de cerclagem.

Posteriormente, este relatório será apresentado em seção pública e assim avaliado por banca examinadora para que seja utilizado como requisito obrigatório para obtenção do título de Bacharel em Medicina Veterinária.

2 ESTRUTURA DO LOCAL

2.1 HOSPITAL VETERINÁRIO UNIVERSITÁRIO - UFSM

O Hospital Universitário Veterinário da Universidade Federal de Santa Maria é uma instituição de ensino de caráter público o qual se localiza no bairro Camobi, na Cidade Universitária, prédio 97 na cidade de Santa Maria no estado do Rio Grande do Sul.

No período correspondente a fevereiro e março o HVU apresentava-se sob direção de Daniel Curvello de Mendonça Müller e vice-direção de Marta Lizandra do Rego Leal, enquanto que após nova eleição (março e abril), o local se manteve sob direção de Liandra Cristina Vogel Portella e vice-direção de Flávio Dessessards De La Corte.

Inaugurado no dia 06 de outubro de 1973, o hospital escola oferece serviços diferenciados aos animais de companhia da região central do estado, atendendo em torno de 30 animais diariamente de segunda a sexta-feira. Entretanto, o HVU apresenta como principal objetivo desenvolver atividades que contribuem para o aperfeiçoamento técnico e científico de graduandos e pós-graduandos que convivem no local.

A equipe de residentes que integra o HVU é composta por sete residentes em clínica médica de pequenos animais, sete residentes em anestesiologia, cinco residentes em clínica cirúrgica de pequenos animais, três residentes em diagnóstico por imagem e quatro residentes em patologia clínica, totalizando 26 residentes.

Além disso, havia oito médicos veterinários concursados, sendo um profissional da área de anestesiologia, dois da clínica cirúrgica, dois de diagnóstico por imagem e três da clínica médica, que auxiliavam os atendimentos clínicos da área.

Os professores que administravam aulas práticas nos ambulatórios didáticos do HVU utilizavam os animais presentes para atendimentos da rotina hospitalar, conforme demanda nos horários agendados de aulas práticas e aceitação do proprietário.

Os demais serviços realizados para o adequado funcionamento do local eram de responsabilidade de outros profissionais contratados, sendo eles administradores, auxiliares de administração, contador, recepcionistas, enfermeiros,

técnicos em enfermagem, auxiliares de saúde, farmacêuticos, técnicos em radiologia, técnicos em laboratório e funcionários dos serviços gerais.

O expediente realizado pelos servidores do HVU era de segunda a sexta-feira, das 07 horas e 30 minutos às 19 horas e 30 minutos. Os atendimentos externos eram por ordem de chegada dos animais e seus proprietários, iniciando às 08 horas e encerrando às 12 horas, retornando às 13 horas e 30 minutos e finalizando às 17 horas e 30 minutos. No período que ultrapassava esses horários, a atenção é destinada apenas aos animais já internados, não sendo realizado nenhum outro atendimento externo.

Os plantões noturnos, de finais de semana e feriados eram realizados por um residente, um bolsista discente e, caso necessário, um estagiário curricular. A responsabilidade para tomada de decisões e conduta com os animais internados eram do médico veterinário residente.

Havia horários pré-estabelecidos para visitação aos animais internados, sendo possível visitá-los qualquer dia da semana, incluindo finais de semana e feriados, sob supervisão do residente plantonista. Os horários de visitação dos animais internados eram às 11 horas e 30 minutos no turno da manhã e às 17 horas e 30 minutos no turno da tarde.

2.1.1 Descrição da Estrutura Física

A infraestrutura do HVU é composta por uma recepção juntamente com a sala de espera, caixa financeiro onde o proprietário realizava o pagamento dos procedimentos realizados no animal, sala de triagem, ambulatórios para atendimentos clínicos, banheiros, laboratório de análises clínicas (LACvet), farmácia, diagnóstico por imagem, quimioterapia, banco de sangue, unidade de terapia intensiva (UTI), unidade de internação de pequenos animais (UIPA) com canil e gatil, bem como dois blocos cirúrgicos.

2.1.1.1 Recepção, Sala de Espera e Triagem

Ao apresentarem-se no HVU, os proprietários se encaminhavam até a recepção para receber um número de registro e ser posteriormente encaminhado para a triagem.

Na sala reservada para a triagem dos animais (Figura 1), técnicos de enfermagem e bolsistas da graduação preenchiam uma ficha constando a queixa principal do paciente, idade, peso, nome do proprietário, ingestão hídrica e alimentar, micção e defecação.

Figura 1 - Sala de triagem do Hospital Veterinário Universitário



Fonte: o autor

Após este procedimento, o proprietário juntamente com seu animal retornava para a sala de espera e aguardava ser chamado pelo médico veterinário em questão.

A ficha preenchida na triagem era anexada em um suporte fixado à parede que seria encaminhada para o serviço de clínica médica, clínica cirúrgica, ou neurologia. Esta divisão era realizada pelos bolsistas da graduação e técnicos de enfermagem responsáveis pela triagem, os quais destinavam para o setor em questão através de breve anamnese.

2.1.1.2 Ambulatórios Clínicos e Sala para Emergências

Havia quatro ambulatórios para atendimento da clínica médica e dois para atendimento da clínica cirúrgica (Figura 2). Cada ambulatório era composto por uma mesa, um computador para serem registrados os dados do paciente no Sistema de

Informação para Ensino (SIE), uma mesa de aço inoxidável para exame físico do animal, um balcão com material para aplicação de medicamentos ou coleta de material (luvas, gazes, algodão, compressas, álcool 70%, solução fisiológica, agulhas, seringas, tubos de coleta de amostra, entre outros); uma pia com torneira e solução detergente para limpeza das mãos; lixeiras separadoras de material (lixo comum ou lixo contaminado) e embalagem para descarte de material perfurocortante.


Figura 2 - Ambulatório de atendimento clínico do Hospital Veterinário Universitário



Fonte: o autor

Além desses, havia dois ambulatórios didáticos (Figura 3) onde os alunos podiam assistir os atendimentos clínicos. Para isto, estes ambulatórios continham em seu interior os mesmos materiais dos ambulatórios comuns e ainda cadeiras para acomodação dos alunos de graduação, lousa e televisor para assistir as consultas e procedimentos realizados.

Figura 3 - Ambulatório didático de atendimento clínico para utilização em aulas práticas do Hospital Veterinário Universitário



Fonte: o autor

O Hospital Veterinário Universitário também contava com uma sala reservada para emergências (Figura 4). Em casos de emergência, o médico veterinário responsável pelo atendimento clínico inicial, contava com o auxílio de outros profissionais para a realização das primeiras manobras e estabilização do paciente.

A sala de emergência era composta por mesa baixa para auxiliar nas manobras de reanimação cardiorrespiratória, um cilindro de oxigênio e máscara, um concentrador de oxigênio, traqueotubos de diversos tamanhos, uma pia com torneira, uma balança de pesagem, uma bancada com materiais para antissepsia, seringas e agulhas, gazes e compressas, cateter, sondas uretrais e nasogástricas, torneira de três vias, ambu, fármacos de emergência, uma gaiola de aço inoxidável, duas gaiolas de tecido e material transparente e um desfibrilador.

Figura 4 - Sala para emergências do Hospital Veterinário Universitário



Fonte: o autor

2.1.1.3 Unidade de Internação de Pequenos Animais, Canil e Gatil

A Unidade de Internação de Pequenos Animais (UIPA) (Figura 5) estava localizada próxima a UTI, canil e gatil. Na UIPA ficavam as caixas com as prescrições dos pacientes internados, bem como materiais a serem utilizados (seringas, agulhas, ataduras).

O médico veterinário responsável pelo animal solicitava o material e medicamentos necessários na farmácia, e deixava-os em caixas separadas conforme a gaiola em que o animal estava internado, para que assim o médico veterinário responsável da UIPA e as enfermeiras fizessem o que era solicitado nas prescrições. Na UIPA também permaneciam o glicosímetro, esfigmomanômetro e termômetro.


Figura 5 - Sala da Unidade de Internação de Pequenos Animais do Hospital Veterinário Universitário



Fonte: o autor

As salas de internação eram divididas para cães e para gatos. A internação para cães (Figura 6) contava com gaiolas de aço inoxidável e enumeradas de 1 a 27. Além disso, havia uma pia com material para limpeza em geral, um armário com materiais de uso gerais, e uma mesa com material para aplicação de medicação contendo luvas, gazes, algodão, compressas e álcool 70%.


Figura 6 - Sala de internação para cães do Hospital Veterinário Universitário



Fonte: o autor

Na internação para gatos (Figura 7) havia gaiolas de aço inoxidável enumeradas de 1 a 10, e um balcão com os mesmos materiais para aplicação de medicamentos do armário da sala de internação de cães descrito anteriormente, além de uma pia com material para limpeza em geral.

Figura 7 - Sala de internação para gatos do Hospital Veterinário Universitário



Fonte: o autor

Cada gaiola era identificada com uma placa que continha o número de registro do animal, nome, idade, peso, médico veterinário responsável, suspeita diagnóstica, e se for o caso, data e turno da cirurgia agendada. Essas placas eram diferenciadas por cores através do setor que era atendido, sendo elas: amarela - clínica médica; verde - clínica cirúrgica; rosa - neurologia.

Os cuidados diários com os animais internados, como aplicação de medicação, limpeza e curativo de feridas, passeios e limpeza das gaiolas ficavam sob responsabilidade de um médico veterinário residente de qualquer área, técnicos de enfermagem, enfermeiros e bolsistas da graduação que assessoravam estes profissionais.

Nos plantões noturnos, de finais de semana e feriados, um estagiário curricular poderia ser solicitado a comparecer no plantão, se necessário. O plantão dos estagiários curriculares não era obrigatório, entretanto, caso o estagiário optasse pela realização de plantões, o mesmo receberia um certificado extra ao final do

estágio. A escala de plantões dos estagiários curriculares era elaborada por um médico veterinário residente, entretanto, poderia ser alterada conforme necessidade do plantonista em questão.

2.1.1.4 Sala de Procedimentos Gerais

Os procedimentos de curativos, limpeza dos animais, tricotomias, acessos venosos, venopunção e preparação pré-operatória dos animais, aconteciam em uma sala de procedimentos localizada ao lado do canil.

Esta sala continha duas mesas de aço inoxidável, duas máquinas de tricotomia com lâmina número 40, um armário que continha material de curativos, limpeza, e cuidados básicos (gazes, compressas, algodão, ataduras, álcool 70%, água oxigenada, soluções fisiológicas, luvas de procedimento, cobertas, micro-ondas, etc.), um cilindro de gás oxigênio, uma pia com solução detergente para limpeza em geral e torneira com água aquecida.

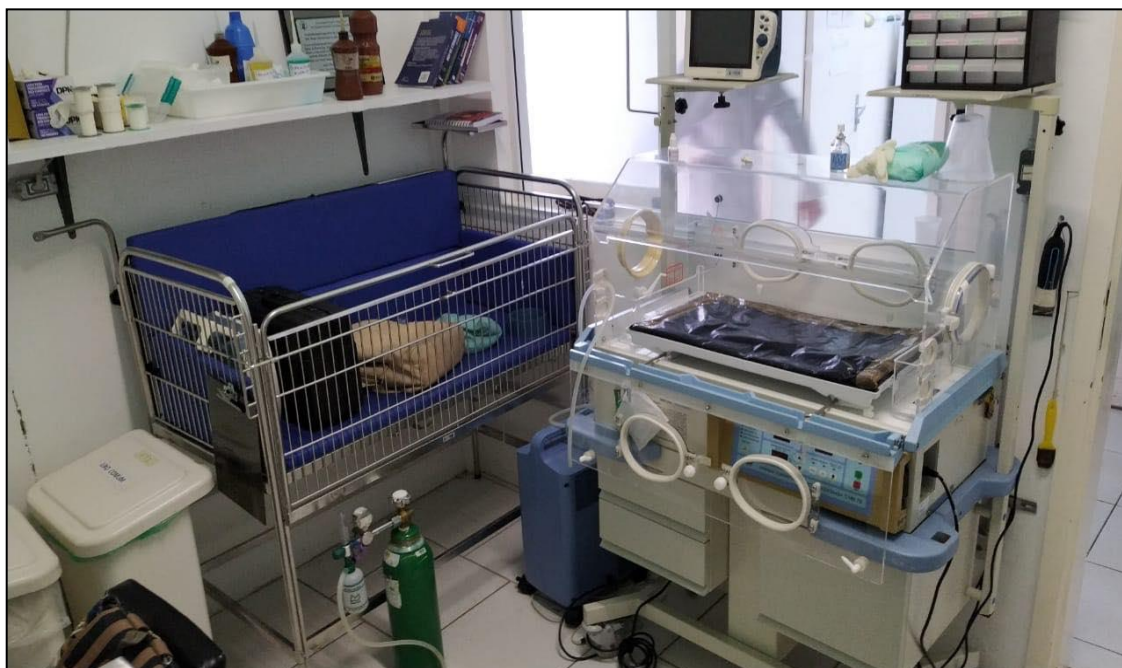Previamente os animais serem encaminhados ao bloco cirúrgico eram preparados nesta sala, sendo submetidos à medicação pré-anestésica (MPA), tricotomia (no local da cirurgia, acessos venoso, arterial e epidural se esta for a escolha do anestesista responsável) e venopunção pelos estagiários curriculares do setor de cirurgia em pequenos animais.

2.1.1.5 Unidade de Terapia Intensiva

O HVU também oferecia serviços na Unidade de Terapia Intensiva (Figura 8). Os animais eram internados neste setor quando o médico veterinário responsável considerasse necessária a internação de pacientes em estado crítico.

A sala era composta por cinco gaiolas de aço inoxidável, uma incubadora, um monitor multiparamétrico, um *doppler*, um cilindro de oxigênio, um concentrador de oxigênio, uma máquina de tricotomia com lâmina número 40, um balcão contendo materiais básicos de curativos e coleta de materiais e uma pia.

Figura 8 - Sala da Unidade de Terapia Intensiva do Hospital Veterinário Universitário



Fonte: o autor

2.1.1.6 Quimioterapia

No setor de quimioterapia permanecia uma enfermeira que era responsável por conduzir as atividades no setor e administrar os quimioterápicos com auxílio de estagiários, além de uma farmacêutica que era responsável por preparar os quimioterápicos a serem utilizados.

A sala deste setor é composta por uma área principal contendo uma mesa em aço inox, uma pia, uma mesa e cadeiras, e outras três salas, sendo que uma permanecia a capela de fluxo laminar para manusear os quimioterápicos, outra sala era destinada a vestiário, e outro espaço com geladeira para armazenar os fármacos que necessitassem manter-se sob refrigeração.

2.1.1.7 Diagnóstico por Imagem

O setor de diagnóstico por imagem era compreendido por salas para exames radiográficos e ultrassonográficos. O funcionamento do setor de diagnóstico era através de agendamento de horários, e em casos de emergência havia prioridade. Para a realização dos exames preconizava-se o acompanhamento pelo proprietário para auxiliar na contenção do animal.

A sala de radiologia é composta por aparelhos de duas diferentes tecnologias, sendo o radiográfico computadorizado (CR) (Figura 9A) e o radiográfico digital (DR) (Figura 9B). Além disso, era composta por uma mesa para posicionamento do paciente, calha acolchoada, coletes e protetores plumbíferos, uma mesa equipada com luvas de procedimentos, álcool 70%, gazes e compressas, além de um cilindro de oxigênio com máscara e climatizador de ambiente.


Figura 9 - Sala de radiologia de pequenos animais do Hospital Veterinário Universitário: Aparelho radiográfico computadorizado (A); Aparelho radiográfico digital (B)



Fonte: o autor

A sala de ultrassonografia (Figura 10) é composta por uma mesa com calha acolchoada para posicionar o paciente, um aparelho de ultrassom com monitor, cilindro de oxigênio com máscara, um armário com materiais básicos como gaze, compressas, álcool 70%, gel para auxiliar na realização do exame, máquina de tricotomia com lâmina número 40, solução de higiene e antissepsia, além de um climatizador de ambiente.

Figura 10 - Sala de ultrassonografia de pequenos animais do Hospital Veterinário Universitário



Fonte: o autor

2.1.1.8 Laboratório de Análises Clínicas Veterinárias

O laboratório de análises clínicas veterinárias funcionava no horário das 07 horas e 30 minutos até as 19 horas e 30 minutos, sendo possível solicitar exames realizados pelos médicos veterinários residentes de patologia clínica através do preenchimento de requisições.

No LACVet havia uma série de exames disponíveis para serem realizados na rotina hospitalar veterinária, sendo eles: análise de líquidos cavitários, análise de urólitos, bioquímicos (albumina, ALT, amilase, AST, colesterol, CK, creatinina, FA, frutossamina, GGT, glicose, lipase, proteínas totais, triglicerídeos, ureia, fósforo, cálcio, entre outros), citologia agulha fina (CAF), citologia aspirativa por agulha fina (CAAF), eletroforese de proteínas, hematológicos (hemograma, plaquetas, fibrinogênio, reticulócitos, pesquisa de hemoparasitas), mielograma, parasitologia de pele, “*snaptests*” (cinomose, parvovirose, FIV, FELV, leishmaniose), teste de reação cruzada, TP, TTPa e urinálise.


2.1.1.9 Bloco Cirúrgico

No local, havia dois blocos cirúrgicos, sendo eles denominados “bloco 2” e “bloco 5”. O bloco 2 era destinado às cirurgias da rotina hospitalar de procedimentos rotineiros, enquanto que o bloco 5 era destinado a procedimentos cirúrgicos realizados em aulas práticas e procedimentos cirúrgicos de videocirurgias. Durante o período correspondente ao estágio, a acadêmica acompanhou apenas as atividades desenvolvidas no bloco 2.

A entrada do bloco cirúrgico de pequenos animais (Figura 11) localizava-se no final do corredor, onde continha uma grande janela para a entrada e saída dos animais.

O bloco cirúrgico era composto por uma sala com dois vestiários destinada as pessoas para colocação de vestimenta adequada, um armário com os pijamas cirúrgicos, máscaras e toucas, duas caixas grandes para colocar os pijamas cirúrgicos já utilizados e que deveriam ser destinados a lavagem, uma bancada com armário onde estavam disponíveis sapatos para utilização dentro do bloco cirúrgico e em cima da bancada permaneciam as fichas de agendamento cirúrgico para os procedimentos a serem realizados naquele período.

Figura 11 - Janela de entrada e saída dos pacientes do bloco cirúrgico de pequenos animais do Hospital Veterinário Universitário



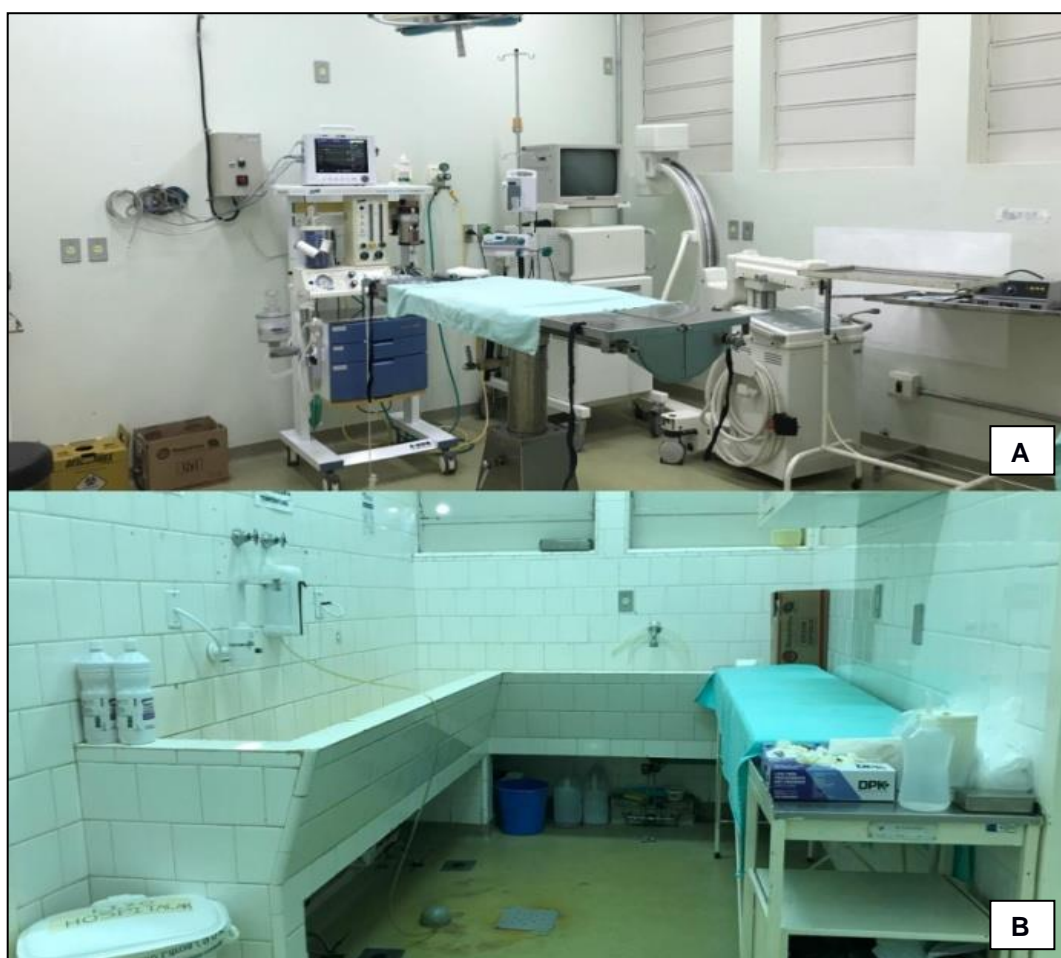Fonte: o autor

O interior do bloco cirúrgico era composto por nove salas, sendo elas três salas para realização dos procedimentos cirúrgicos (Figura 12A), bem como, uma sala de antissepsia, cozinha, estoque de material, sala para pesquisa, pós-operatório e esterilização.

As salas para realização nos procedimentos cirúrgicos eram equipadas com uma mesa com calha de aço inoxidável, uma mesa com materiais de antissepsia do paciente, compressas e gazes estéreis, fios de sutura e lâminas de bisturi, um aparelho de anestesia inalatória com monitor multiparamétrico e cilindro de oxigênio, uma bancada com seringas de diversos volumes, agulhas e cateteres de diversos tamanhos.

A sala de antissepsia (Figura 12B) era composta por uma pia ampla e duas torneiras com controle de temperatura da água para realização da antissepsia, bem como um armário com capotes cirúrgicos e luvas estéreis.

Figura 12 - Bloco cirúrgico do setor de pequenos animais do Hospital Veterinário Universitário: Sala de procedimentos cirúrgicos (A); Sala de antissepsia (B)



Fonte: o autor

Além disso, havia uma sala equipada com bancada e dois computadores (Figura 13A) para lançar no SIE os procedimentos realizados, para visualização de radiografias e demais pesquisas. Neste local também havia um painel onde eram anexadas as fichas de agendamentos cirúrgicos autorizados da semana em questão (Figura 13B).

Figura 13 - Sala de pesquisa do bloco cirúrgico do setor de pequenos animais do Hospital Veterinário Universitário: Sala de pesquisa (A); Painel de fichas (B)



Fonte: o autor

O setor contava também com uma sala para preparação dos materiais estéreis, uma cozinha (Figura 14A) com pia, geladeira e micro-ondas, uma sala de estoque dos materiais estéreis para cirurgia (Figura 14B) com bancada e um computador para acomodação da responsável do bloco cirúrgico.

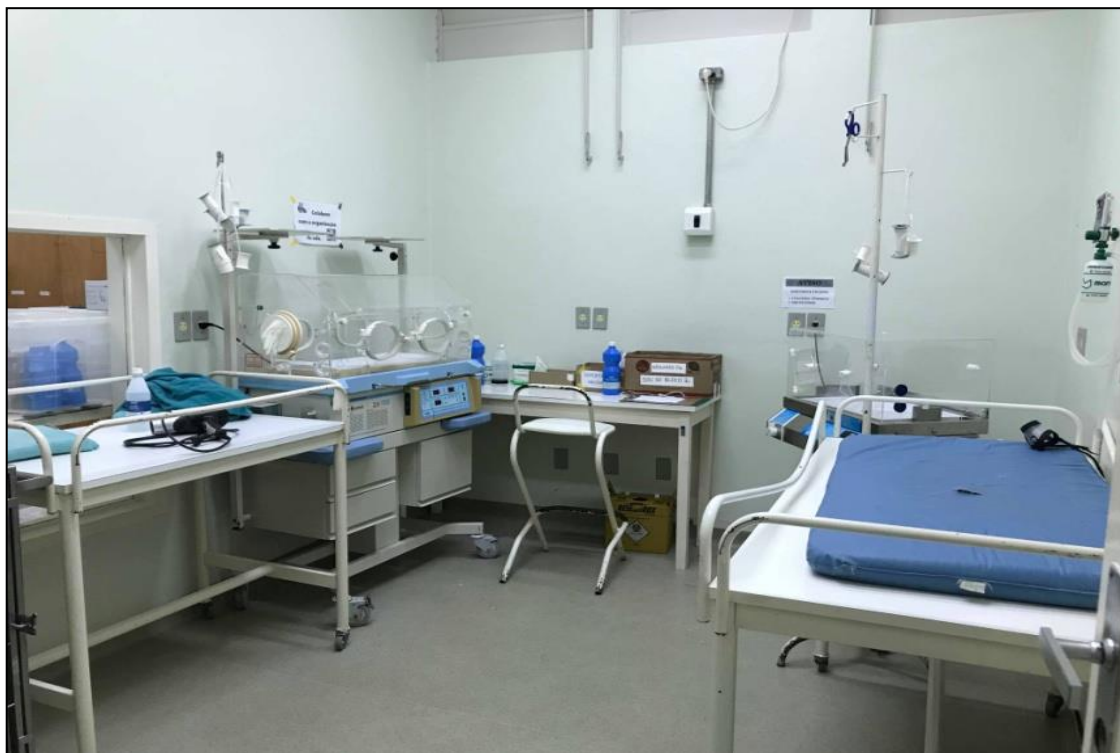Figura 14 - Sala do bloco cirúrgico do setor de pequenos animais do Hospital Veterinário Universitário: Cozinha (A); Estoque (B)



Fonte: o autor

Após o paciente passar pelo procedimento cirúrgico, os anestesistas residentes responsáveis encaminhavam o animal para a sala de recuperação de pós-operatório (Figura 15). Esta sala era equipada com uma gaiola de aço inoxidável, duas incubadoras com controle de temperatura, duas mesas acolchoadas, cobertores, bolsas de água quente e cilindro de oxigênio com máscara.

Figura 15 - Sala de pós-operatório do bloco cirúrgico do setor de pequenos animais do Hospital Veterinário Universitário



Fonte: o autor

Anexa ao bloco cirúrgico havia uma sala esterilização onde a entrega de material contaminado para preparação do material estéril era enviada através de uma pequena janela, sendo que ambos os blocos cirúrgicos (bloco 2 e bloco 5) tinham acesso para entrega e recebimento do material.

3 ATIVIDADES DESENVOLVIDAS

No primeiro dia de estágio, os estagiários curriculares são instruídos a assinar uma folha ponto na entrada e saída de todos os turnos, utilizar vestimenta adequada e crachá de identificação, não interromper atendimentos para questionar em frente ao proprietário e apenas fotografar os animais com a autorização do proprietário.

Os estagiários do setor de clínica cirúrgica de pequenos animais eram distribuídos em dois grupos. Durante o primeiro turno do dia, um grupo acompanhava a rotina hospitalar de atendimentos clínico-cirúrgicos e o outro acompanhava os procedimentos cirúrgicos realizados no interior do bloco cirúrgico. No turno seguinte, os grupos se invertiam.

O grupo que estava dentro do bloco cirúrgico era responsável por preparar o material a ser utilizado, auxiliar ou instrumentar o cirurgião e descrever o procedimento cirúrgico para ser lançado no SIE.

O grupo que estava fora do bloco cirúrgico era responsável por preparar o animal que iria entrar no bloco cirúrgico, com acesso venoso, tricotomia para acessos arteriais invasivos e no local da cirurgia bem como a administração de MPA preparada pelo anestesista responsável pelo paciente.

Após a preparação pré-operatória dos animais, os estagiários acompanhavam e auxiliavam os médicos veterinários da área de cirurgia nos atendimentos. Nestes atendimentos, os estagiários eram solicitados para conter os animais, realizar exame físico, venopunção e encaminhar o material biológico coletado até o laboratório, administrar medicações, fixar acessos venosos, realizar limpeza e curativo de feridas, além de prescreverem nos receituários o que era recomendado.

Com a autorização do residente, também era permitido aos estagiários realizar anamnese e, posteriormente, as informações eram repassadas ao médico veterinário responsável, o qual questionava sobre a conduta a ser tomada.

No decorrer do período de permanência no setor de clínica cirúrgica em pequenos animais do HVU, foram acompanhados 254 casos, dentre estes 208 caninos e 46 felinos.

Alguns dos procedimentos auxiliares aos atendimentos foram acompanhados pela acadêmica, sendo eles abdominocentese, aferição de pressão arterial, cateterização venosa, cistocentese, coleta de sangue venoso, enema, limpeza de feridas, fixação de sonda de faringostomia, sondagem uretral e toracocentese.

Dentre os procedimentos acompanhados, a acadêmica teve a oportunidade de realizar alguns sob supervisão, os quais são descritos na Tabela 1.

Tabela 1 – Descrição dos procedimentos realizados durante o ECSMV

Procedimento	Caninos	Felinos	Total	%
Coleta de sangue	25	1	26	32,50
Limpeza de ferida	22	1	23	28,75
Cateterização venosa	17	2	19	23,75
Sondagem uretral	5	0	5	6,25
Aferição de pressão arterial	2	0	2	2,50
Toracocentese	2	0	2	2,50
Abdominocentese	1	0	1	1,25
Coleta de sangue para transfusão	1	0	1	1,25
Enema	0	1	1	1,25
Total	75	5	80	100

Fonte: o autor

Os atendimentos acompanhados durante o período de realização do ECSMV necessitavam a realização de exames complementares para auxiliar o clínico responsável na busca de seu diagnóstico final e realizar o acompanhamento terapêutico.

Os exames complementares mais comumente solicitados na rotina hospitalar eram os exames radiográficos e ultrassonográficos, CAAF, hemograma e bioquímicos.

3.1 ATENDIMENTOS CLÍNICO-CIRÚRGICOS

As principais enfermidades diagnosticadas foram pertencentes ao sistema tegumentar (48,31%) seguido do sistema musculoesquelético (28,81%).

Dentre os casos acompanhados durante o ECSMV foram acompanhados 118 casos de atendimentos clínico-cirúrgicos (Tabela 2) os quais foram distribuídos de acordo com o principal sistema acometido ou cavidades corporais.

Tabela 2 – Atendimentos clínico-cirúrgicos acompanhados no setor de clínica cirúrgica de pequenos animais

Sistemas e cavidades corporais	Caninos	Felinos	Total	%
Tegumentar	52	5	57	48,31
Musculoesquelético	32	2	34	28,81
Geniturinário	12	7	19	16,10
Digestivo	4	0	4	3,39
Cavidades corporais	2	0	2	1,69
Hematopoiético	2	0	2	1,69
Total	104	14	118	100

Fonte: o autor

3.1.1 Sistema Tegumentar

O sistema tegumentar foi o sistema mais acometido tanto em casos clínico-cirúrgicos quanto em procedimentos cirúrgicos acompanhados. Este dado se dá ao fato da ocorrência principalmente de neoplasias em cadeia mamária de animais não castrados.

Foram acompanhados 57 casos relacionados ao sistema tegumentar, sendo entre estes 30 em neoplasias mamárias. Dos 30 casos acompanhados de neoplasia mamária em cadelas e gatas, apenas 10 já haviam realizado a OSH eletiva. Além disso, grande parte desse número apresentou confirmação por parte do proprietário do uso de progestágenos. Na Tabela 3 são descritos os atendimentos clínico-cirúrgicos acompanhados durante o período do ECSMV.

Tabela 3 – Atendimentos clínico-cirúrgicos do sistema tegumentar acompanhados durante o ECSMV

Afecção	Caninos	Felinos	Total	%
Carcinoma mamário misto	9	1	10	18,52
Miíases	9	1	10	18,52
Mastocitoma	8	0	8	14,81
Neoplasia mamária com nódulos císticos	5	0	5	9,26
Hemangioma	3	0	3	5,56
Adenoma sebáceo	2	0	2	3,70
Carcinoma complexo	2	0	2	3,70
Carcinoma de células escamosas	1	1	2	3,70
Epitelioma sebáceo	2	0	2	3,70
Lipoma	2	0	2	3,70

(continua)

Tabela 3 – atendimentos clínico-cirúrgicos do sistema tegumentar acompanhados durante o ECSMV

Afecção	Caninos	Felinos	Total	(conclusão)
				%
Melanoma	2	0	2	3,70
Neoplasia mamária de origem epitelial	1	1	2	3,70
Adenocarcinoma	1	0	1	1,85
Adenoma meibomiano	1	0	1	1,85
Carcinoma de glândula ceruminosa	1	0	1	1,85
Tricoblastoma	1	0	1	1,85
Total	50	4	57	100

Fonte: o autor

Como protocolos do HVU, todos os animais que passassem por mastectomia unilateral total ou regional, eram submetidos à ovariosterectomia (OH), exceto em casos extremos que o paciente não apresentasse condições de permanecer sob anestesia de maior duração. Além disso, era protocolo realizar radiografia de tórax para pesquisa de metástase em todos os animais com neoplasia mamária.

3.1.2 Sistema Musculoesquelético

O sistema musculoesquelético apresentou grande relevância quanto a sua casuística de casos acompanhados. Dentre as afecções ortopédicas, as fraturas foram as mais presentes, sendo a maioria causada por atropelamento e quedas.

Os atendimentos clínico-cirúrgicos são descritos na Tabela 4 conforme ocorrência de afecções do sistema musculoesquelético.

Tabela 4 – atendimentos clínico-cirúrgicos do sistema musculoesquelético acompanhados durante o ECSMV

Afecção	Caninos	Felinos	Total	(continua)
				%
Fratura de fêmur	7	0	7	20,59
Displasia coxofemoral	4	0	4	11,76
Fratura de ílio, ísquio e púbis	4	0	4	11,76
Fratura de mandíbula	2	1	3	8,82
Luxação patelar	3	0	3	8,82
Osteossarcoma	3	0	3	8,82
Fratura de tíbia e fíbula	1	1	2	5,88
Fratura rádio ulnar	2	0	2	5,88
Fratura de tíbia e tarso	2	0	2	5,88

Tabela 4 – atendimentos clínico-cirúrgicos do sistema musculoesquelético acompanhados durante o ECSMV

Afecção	Caninos	Felinos	Total	(conclusão)
				%
Ruptura do ligamento cruzado cranial	2	0	2	5,88
Doença articular degenerativa do carpo	1	0	1	2,94
Poliartrite	1	0	1	2,94
Total	32	2	34	100

Fonte: o autor

3.1.3 Sistema Geniturinário

As afecções do trato geniturinário foram as que mais acometerem os felinos nos atendimentos clínico-cirúrgicos acompanhados durante o ECSMV. Dentre elas, as de maior relevância foram distocia e piometra, tanto em caninas quanto em felinas. Na Tabela 5 estão listadas as afecções acompanhadas nos atendimentos clínico-cirúrgicos.

Tabela 5 – atendimentos clínico-cirúrgicos do sistema geniturinário acompanhados durante o ECSMV

Afecção	Caninos	Felinos	Total	%
Piometra	5	2	7	36,84
Distocia	3	3	6	31,58
Cálculo urinário	0	2	2	10,53
Pseudociese	2	0	2	10,53
Ovário remanescente	1	0	1	5,26
Sertolioma	1	0	1	5,26
Total	12	7	19	100

Fonte: o autor

3.1.4 Sistema Digestivo

Durante o acompanhamento nos atendimentos clínico-cirúrgicos (Tabela 6) destacou-se a ocorrência de fístula oronasal em dois caninos que apresentavam como queixa principal engasgos na ingestão hídrica e alimentar.

Tabela 6 – Atendimentos clínico-cirúrgicos do sistema digestivo acompanhados durante o ECSMV

Afecção	Caninos	Felinos	Total	%
Fístula oronasal	2	0	2	50
Prolapso retal	1	0	1	25
Sialocele	1	0	1	25
Total	4	0	4	100

Fonte: o autor

As fístulas oronasais são comunicações entre as cavidades oral e nasal, sendo ocasionada mais frequentemente por periodontopatias, traumatismos, neoplasias, defeitos congênitos e deiscência de sutura (BROOK; NIEMIEC, 2008; BOJRAB, 2005).

3.1.5 Cavidades Corporais

Os casos envolvendo as cavidades corporais foram marcados pela ocorrência de hérnia diafragmática aguda em três caninos e um felino, que sofreram trauma automobilístico, e de um felino após queda.

Apenas dois casos de hérnia diafragmática foram acompanhados nos atendimentos clínico-cirúrgicos, os quais foram acolhidos no ambulatório de emergência. Ambos os casos eram caninos jovens que foram a óbito mesmo após as manobras de primeiros atendimentos, não sendo possível realizar a estabilização do paciente para posterior intervenção cirúrgica.

3.1.6 Sistema Hematopoiético

Durante o período de permanência no HVU foram acompanhados atendimentos de dois casos de afecções do sistema hematopoiético listados na Tabela 7. Ambos os animais foram atendimentos previamente pela clínica médica e encaminhada para a clínica cirúrgica após avaliação dos exames realizados.

Tabela 7 – Atendimentos clínico-cirúrgicos do sistema hematopoiético acompanhados durante o ECSMV

Afecção	Caninos	Felinos	Total	%
Hiperplasia linfóide nodular	1	0	1	50
Leucemia mielóide altamente aguda	1	0	1	50
Total	2	0	2	100

Fonte: o autor

A hiperplasia linfóide nodular se mostrou ser a mais frequente deste sistema nos casos de atendimentos clínicos cirúrgicos e procedimentos cirúrgicos, visto que, além do atendimento clínico-cirúrgico em outros dois casos foi realizada intervenção cirúrgica de esplenectomia total.

Outra afecção diagnosticada neste sistema foi a leucemia mielóide altamente aguda em um canino da raça labrador com dez anos de idade o qual apresentava letargia, anorexia e claudicação de membros pélvicos. O quadro agravou-se rapidamente e o animal foi a óbito.

3.2 PROCEDIMENTOS CIRÚRGICOS

As principais enfermidades diagnosticadas em cães e gatos que foram submetidos a intervenções cirúrgicas foram pertencentes ao sistema tegumentar (32,35%) seguido do sistema musculoesquelético (24,26%).

Os procedimentos cirúrgicos eletivos, como OH e orquiectomia, eram realizados apenas em aulas práticas. Caso o proprietário optasse, havia uma lista de espera para a realização destes procedimentos cirúrgicos.

A Tabela 8 se refere aos procedimentos cirúrgicos acompanhados no setor de cirurgia de pequenos animais, totalizando 136 procedimentos cirúrgicos distribuídos de acordo com sistema ou cavidade corporal.

Tabela 8 – Principais sistemas/cavidades acometidos de procedimentos cirúrgicos acompanhados durante o ECSMV

Sistemas e cavidades corporais	Caninos	Felinos	Total	%
Tegumentar	34	10	44	32,35
Musculoesquelético	28	5	33	24,26
Geniturinário	23	9	32	23,53
Oftalmológico	8	2	10	7,35

(continua)

Tabela 8 – Principais sistemas/cavidades acometidos de procedimentos cirúrgicos acompanhados durante o ECSMV

Sistemas e cavidades corporais	Caninos	Felinos	Total	(conclusão)
				%
Digestivo	5	2	7	5,15
Cavidades corporais	3	4	7	5,15
Hematopoiético	2	0	2	1,47
Respiratório	1	0	1	0,74
Total	104	32	136	100

Fonte: o autor

3.2.1 Sistema Tegumentar

Dentre os casos de neoplasias mamárias acompanhadas, o maior número obteve diagnóstico através do exame complementar de CAAF, contudo, o material era encaminhado ao laboratório de patologia para realizar o exame histológico e confirmar o diagnóstico após a intervenção cirúrgica.

Na Tabela 9 estão listadas as intervenções cirúrgicas acompanhadas que são relacionadas ao sistema tegumentar.

Tabela 9 – Procedimentos cirúrgicos do sistema tegumentar acompanhados durante o ECSMV

Afecção	Caninos	Felinos	Total	%
Mastectomia unilateral	20	4	24	55,81
Nodulectomia de baixa complexidade	7	3	10	23,26
Crioterapia	2	2	4	9,30
Nodulectomia de alta complexidade	2	1	3	6,98
Nodulectomia de média complexidade	2	0	2	4,65
Total	33	10	43	100

Fonte: o autor

3.2.2 Sistema Musculoesquelético

Os profissionais da área ortopédica e fisioterapia veterinária buscam cada vez mais direcionar sua atenção para ampliar seus conhecimentos quanto a técnicas de fixação, correção e estabilização de fraturas mais comumente encontradas na rotina de clínica cirúrgica, bem como, proporcionar ao animal maneiras de recuperação

mais eficientes e tranquilas. Na Tabela 10 estão descritas as afecções ortopédicas acompanhadas.

Tabela 10 – Procedimentos cirúrgicos do sistema musculoesquelético acompanhados durante o ECSMV

Procedimento cirúrgico	Caninos	Felinos	Total	%
Osteossíntese de fêmur	4	2	5	15,63
Colocefalectomia unilateral	4	0	4	12,50
Amputação de membro pélvico	2	1	3	9,38
Correção de luxação patelar	3	0	3	9,38
Caudectomia terapêutica	2	0	2	6,25
Osteossíntese de ílio	2	0	2	6,25
Osteossíntese de tíbia e fíbula	0	2	2	6,25
Osteossíntese de úmero	2	0	2	6,25
Osteossíntese de tíbia e tarso	2	0	2	6,25
Remoção de pino intramedular em fêmur	2	0	2	6,25
Correção de ruptura do ligamento cruzado cranial	2	0	2	6,25
Osteossíntese de sínfise mandibular	1	0	1	3,13
Amputação de dígito	1	0	1	3,13
Amputação de membro torácico	1	0	1	3,13
Total	28	5	32	100

Fonte: o autor

Entre as principais doenças articulares acompanhadas que acometem a pelve de cães, podemos citar a displasia coxofemoral e a necrose asséptica da cabeça do fêmur. Enquanto a displasia coxofemoral afeta principalmente cães de porte grande a gigante (Pastor Alemão, Rottweiler, Golden Retriever, Labrador Retriever, São Bernardo e Bernese Mountain Dog), a necrose asséptica da cabeça do fêmur atinge os cães de pequeno porte (Poodle, Yorkshire, West Highland White Terrier, entre outros) (FOSSUM, 2007).

Embora a necrose asséptica da cabeça do fêmur não apresente causa totalmente esclarecida (trauma, infecção, desequilíbrios hormonais ou anormalidades vasculares) (FOSSUM, 2005), as alterações se devem à necrose isquêmica da cabeça do fêmur, devido ao tamponamento dos vasos que leva à isquemia local, promovendo um remodelamento ósseo resultando em uma doença articular degenerativa (FOSSUM, 2007), sendo possível observar essas alterações no exame de radiografia de pelve (FOSSUM, 2005).

A displasia coxofemoral apresenta causas multifatoriais (supernutrição, idade, predisposição racial, genética, ambiente e grau de exercício físico) (FOSSUM, 2007), entretanto, este tema será abordado no presente trabalho ressaltando uma técnica para a qual auxilia na prevenção do desenvolvimento da doença.

3.2.3 Sistema Geniturinário

Na Tabela 11 estão as afecções acompanhadas de procedimentos cirúrgicos realizados durante o ECSMV do sistema geniturinário. Um caso relevante de deferentectomia associada à orquiectomia bilateral foi tema do relato de caso descrito detalhadamente neste arquivo.

Tabela 11 – Procedimentos cirúrgicos do sistema geniturinário acompanhados durante o ECSMV

Procedimento cirúrgico	Caninos	Felinos	Total	%
Ovariohisterectomia terapêutica	11	9	20	60,61
Orquiectomia terapêutica	5	0	5	15,15
Cesária	4	0	4	12,12
Cistotomia para remoção de urolítos	1	0	1	3,03
Uretrostomia para remoção de urolítos	1	0	1	3,03
Deferentectomia bilateral	1	0	1	3,03
Cistectomia parcial	1	0	1	3,03
Total	24	9	33	100

Fonte: o autor

A distocia em pequenos animais é mais prevalente em caninos do que felinos, sendo que as causas destas podem variar de origem materna (75%) ou origem fetal (25%) (FERRI et al., 2003). Em cadelas, sabe-se que algumas raças têm chances que variam de 5 a 100% de ocorrência de partos distócicos (ENEROTH et al., 1999). Dentre os casos de distocia acompanhados no período do estágio, 13 eram sem raça definida (SRD) e um canino da raça Pug.

O tratamento para distocias pode variar desde o uso de medicamentos, manipulações obstétricas e cesarianas (FERRI et al., 2003). Entretanto, Darvelid e Linde-Forseberg (1994) descrevem que em 65,80% dos casos, a realização da cesariana é necessária mesmo após os demais procedimentos de tratamento para distocias.

Em paralelo, a infecção uterina ou piometra foi a afecção mais prevalente do sistema geniturinário acompanhada pela acadêmica durante o período de estágio no HVU. Normalmente, esta afecção ocorre em resposta a uma prolongada estimulação hormonal de progesterona, que resulta, após contaminação ascendente, em infecção bacteriana no endométrio (LOPES, 2002). Em pequenos animais, o tratamento é a OH terapêutica.

No HVU, a suspeita clínica de piometra se dava após a anamnese e exame físico do animal, sendo imediatamente enviada amostras de sangue ao LACVet os quais eram solicitados laudos com urgência.

O encaminhamento do animal ao procedimento cirúrgico era realizado após avaliação do médico veterinário responsável, sendo que em casos mais graves o encaminhamento era imediato, e em casos menos graves clinicamente o animal era encaminhado para exame complementar de ultrassonografia e posteriormente, ao bloco cirúrgico.

3.2.4 Sistema Oftalmológico

O HVU conta com o serviço especializado em oftalmologia que funciona através de agendamento de horários, ou após encaminhamento da triagem para este setor. Por este motivo, não foram acompanhados casos de atendimentos clínico-cirúrgicos referentes ao sistema oftalmológico.

A ocorrência de exoftalmia por trauma foi a mais prevalente neste sistema, juntamente com cílios ectópicos em dois caninos da raça Pug. Na Tabela 12 estão descritos os casos de procedimentos cirúrgicos acompanhados durante o período de estágio referente ao sistema oftalmológico.

Tabela 12 – Procedimentos cirúrgicos do sistema oftalmológico acompanhados durante o ECSMV

Procedimento cirúrgico	Caninos	Felinos	Total	%
Enucleação do globo ocular	5	2	7	70
Remoção de cílio ectópico	2	0	2	20
Reposicionamento glândula da 3ª pálpebra	1	0	1	10
Total	8	2	10	100

Fonte: o autor

3.2.5 Sistema Digestivo

Foi diagnosticada a presença de corpo estranho em três caninos com idade entre cinco meses e dois anos, que foram submetidos a procedimentos cirúrgicos (Tabela 13). A ingestão de corpo estranho é frequentemente diagnosticada em animais, principalmente em caninos jovens, devido seu comportamento hiperativo (PARRA et al., 2012).

Tabela 13 – Procedimentos cirúrgicos do sistema digestivo acompanhados durante o ECSMV

Procedimento cirúrgico	Caninos	Felinos	Total	%
Enterotomia para remoção de corpo estranho no jejunó	3	1	4	57,14
Flap de avanço para reparo de fístula oronasal	1	0	1	14,28
Flap em H para reparo de fístula oronasal	1	0	1	14,28
Extração dentária múltipla	0	1	1	14,28
Total	5	2	7	100

Fonte: o autor

Os locais mais comuns de obstrução por corpo estranho em esôfago de cães são na entrada do tórax, na base cardíaca ou na área epifrênica, devido às estenoses do esôfago nessas regiões (FOSSUM, 2005). No intestino, os locais mais comuns para obstrução de corpo estranho são em piloro, duodeno e jejunó (FOSSUM, 2007; GIANELLA et al., 2009).

Os casos acompanhados de obstrução por corpo estranho ocorreram em jejunó, sendo assim realizada a enterotomia.

3.2.6 Cavidades Corporais

As cavidades abdominais foram marcadas pelos casos de hérnias traumáticas ou congênitas, conforme Tabela 14. As hérnias diafragmáticas por trauma foram as mais relevantes nos procedimentos cirúrgicos realizados de cavidades corporais.

Tabela 14 – Procedimentos cirúrgicos de cavidades corporais acompanhados durante o ECSMV

Procedimento cirúrgico	Caninos	Felinos	Total	%
Herniorrafia diafragmática	1	3	4	57,14
Herniorrafia umbilical	1	0	1	14,29
Herniorrafia inguinal	1	0	1	14,29
Herniorrafia perineal	0	1	1	14,29
Total	3	4	7	100

Fonte: o autor

As hérnias diafragmáticas são lacerações no músculo diafragma, permitindo a passagem de vísceras e órgãos da cavidade abdominal para a cavidade torácica (HODDINOTT, 2013). O trauma é uma das causas mais comuns de hérnia diafragmática em cães e gatos (SLATTER, 2007). Os acidentes automobilísticos, chutes, quedas e brigas são os principais agentes etiológicos desta afecção (HAGE; IWASAKI, 2001).

Os animais podem apresentar sinais clínicos como dispneia, intolerância a exercícios, anorexia, depressão, vômito, diarreia, perda de peso e/ou dor após ingestão de alimentos (FOSSUM, 2015).

Pelo fato da alteração presente nas rupturas diafragmáticas ser de natureza anatômica (RAISER, 1993; HAGE; IWASAKI, 2001), a correção para hérnia diafragmática é exclusivamente cirúrgica, e deve ser realizada imediatamente após a estabilização do paciente (VAN DER MEEREN et al., 2016).

3.2.7 Sistema Hematopoiético

Durante o ECSMV foram acompanhados dois casos em caninos onde ambos foram submetidos ao procedimento cirúrgico de esplenectomia total após serem diagnosticados com hiperplasia linfóide medular difusa em baço. O material foi encaminhado para histopatologia confirmando o diagnóstico inicial.

A hiperplasia linfóide medular ocorre comumente em cães idosos, e são descritas como lesões benignas formadas por células linfóides hiperplásicas ou, por grande concentração de células eritrocitárias (FRY; MCGAVIN, 2007). Em casos onde esses nódulos não são removidos, o caso pode avançar para hematomas

sendo que em determinadas situações podem romper e causar hemoperitônio (FRY; MCGAVIN, 2007).

Os hematomas esplênicos podem se tornar indiferente a lesões malignas como o hemangiossarcoma, se comparada sua aparência irregular macroscopicamente (FOSSUM, 2007). As lesões podem ter origem espontânea após traumas, alterações hematológicas ou até neoplasmas (FRY; MCGAVIN, 2007).

3.2.8 Sistema Respiratório

Os casos acompanhados do sistema respiratório foram avaliados e encaminhados para intervenção cirúrgica. Normalmente, os casos com alterações neste sistema, chegavam ao HVU e eram direcionados pela triagem para a área de clínica médica, os quais realizavam a anamnese e exame físico, e posteriormente agendavam o procedimento cirúrgico se necessário.

Foi realizada a intervenção cirúrgica de correção de estenose nasal em um canino braquicefálico da raça Lhasa Apso, o qual não apresentou maiores complicações.

Os cães braquicefálicos são comumente encontrados com estenose de narina (DOCAL; CAMACHO, 2008). A síndrome dos braquicefálicos é composta pela combinação de estenose das narinas, alongamento de palato mole e eversão de sáculos laringianos (MASSÓ et al., 2007; ROSSI, 2008).

As raças mais acometidas por esta afecção são os Bulldog Inglês, Boston Terriers, Pequês, Pug, Shih-Tzus, Boxer, Lhasa Apso e Mastif (DOCAL; CAMACHO, 2008; GÓMEZ-OCHOA, 2000; MASSÓ et al., 2007; ROSSI, 2008).

4 DISCUSSÃO

4.1 SINFISIODESE PÚBICA JUVENIL

4.1.1 Introdução

A cabeça do fêmur, colo femoral e acetábulo são as principais estruturas acometidas na displasia coxofemoral (DCF), uma doença comumente encontrada na espécie canina (MINTO et al., 2012).

Esta afecção apresenta causa multifatorial, sendo que a fatores hereditários associados à supernutrição, predisposição racial, ambiente em que o animal permanece diariamente, fatores hormonais e o grau de exercício físico são condições que agravam a ocorrência da displasia coxofemoral (FOSSUM, 2007; ROCHA et al., 2013).

As principais raças acometidas pela displasia coxofemoral são: Pastor Alemão, Rottweiler, Golden Retriever, Labrador Retriever, São Bernardo e Bernese Mountain Dog (FOSSUM, 2007; SANTANA et al., 2010; ROCHA et al., 2013).

O fator genético é grande influenciador na ocorrência da doença, por isso, preconiza-se a realização da castração tanto para machos quanto para fêmeas em animais diagnosticados com displasia coxofemoral (FOSSUM, 2007).

O diagnóstico definitivo é baseado na anamnese, exame físico do animal bem como testes direcionados para a suspeita diagnóstica, além de exames complementares de radiografia da região coxofemoral após os dois anos do animal (BETTINI et al., 2007).

Alguns testes complementares podem ser realizados quando a suspeita é displasia coxofemoral, sendo o mais comum o teste de Ortolani. Esse teste necessita sedação, entretanto, ainda pode-se contar com o teste da estação bípede (PIERMATTEI; FLO, 2009), teste de Barlow, teste de abdução com rotação externa, teste da sublucção da cabeça femoral e teste do iliopsoas, os quais podem ser realizados sem sedação (BOJRAB, 2005; PIERMATTEI; FLO, 2009).

A incidência radiográfica para o diagnóstico final de DCF padronizada pela *Orthopedic Foundation for Animals* (OFA) é a projeção ventrodorsal da pelve, para a qual é possível basear-se na mensuração do ângulo de Norberg (NORMAS, 2016). Além disso, utiliza-se este método para classificar as articulações nos cães com *pedigree* (KELLER et al., 2011; NORMAS, 2016).

O ângulo de Norberg baseia-se medição de ângulos observados na radiografia, ao qual comparam com padrões de uma escala pré-definida para mensurar o grau de displasia coxofemoral (TÔRRES et al., 2001b). O ângulo é medido após a inserção de uma linha entre o ponto central das duas cabeças femorais e outra linha com a borda acetabular craniolateral do mesmo lado, sendo considerada displasia coxofemoral qualquer medida inferior a 105° , e assim classificada em cinco graus (DOUGLAS; WILLIAMSON, 1975).

A ressonância magnética é outro método diagnóstico que evidencia detalhes que não seriam vistos mesmo na melhor técnica empregada no exame radiográfico convencional. Além disso, outro método largamente utilizado nos Estados Unidos da América (EUA) é o PennHIP, uma técnica de radiografia mais acurada para filhotes desenvolvida em 1993 na Universidade da Pensilvânia (FORTES, 2008; ALEXANDER, 1992; NOGUEIRA et al., 2005).

A técnica de PennHIP é indicada para análises de hereditariedade e diagnóstico precoce, visto que após duas semanas de vida os animais predispostos a displasia coxofemoral já demonstram estiramento da cápsula articular e do ligamento redondo (ALEXANDER, 1992; NOGUEIRA et al., 2005; SILVA, 2014).

Este método envolve um posicionamento específico da articulação com distração e no mínimo três radiografias sequências para que se possa desenvolver um pré-laudo, sendo que mesmo assim é necessário realizar a confirmação diagnóstica aos dois anos de idade do animal (TÔRRES, 2003; FROES et al., 2009).

A técnica de PennHIP tem sido utilizada por alguns países como método diagnóstico oficial, entretanto, a desvantagem baseiam-se no fato por ser método patenteado, necessitando treinamento e disponibilidade da equipe responsável de desenvolvimento da técnica (SILVA, 2014).

O tratamento da displasia coxofemoral pode ser conservativo ou cirúrgico. O tratamento conservativo se baseia na administração de analgésicos e anti-inflamatórios não esteroidais, controle de peso do animal, exercício físico moderado, fisioterapia incluindo caminhadas e natação, acupuntura e manter o animal em piso antiderrapante (PAYNE, 2008; PERERA, 2008).

O tratamento cirúrgico apresenta grandes avanços e cada vez mais amplia o número de técnicas a serem utilizadas para melhorar o quadro clínico do animal, além de ajustar a escolha do procedimento a ser realizado às necessidades

específicas daquele paciente (CALHEIROS, 2007; TÔRRES et al., 2001a; MINTO et al., 2012).

As técnicas cirúrgicas para pacientes com displasia coxofemoral disponíveis na medicina veterinária são: implante de prótese total no quadril, osteotomia tripla, dartroplastia, colocefalectomia do fêmur, osteotomia intertrocantérica, acetabuloplastia, pectinectomia, denervação da cápsula articular e sinfisiodese púbica juvenil (CALHEIROS, 2007; TÔRRES et al., 2001a; MINTO et al., 2012).

No caso relatado neste trabalho, utilizou-se a técnica de sinfisiodese púbica juvenil. Esta técnica é descrita por trazer resultados satisfatórios para a correção de displasia coxofemoral em animais jovens, entretanto, é dependente da idade, grau da lesão e da presença de outras possíveis afecções concomitantes (DASSLER, 2003; SCHULZ, 2007).

Com intervenção cirúrgica pouco invasiva, a sinfisiodese púbica juvenil apresenta capacidade de melhorar a congruência entre a cabeça femoral e o acetábulo durante o período de crescimento do animal (TUDURY; NOGUEIRA, 2003). Sendo assim, com o crescimento da sínfise púbica interrompida através da eletrocauterização, ocorre a ventroversão do acetábulo protegendo de forma adequada a cabeça do fêmur (MCCARTHY, 2007).

A escolha da técnica se baseia na condição física do paciente, bem como idade, peso e temperamento, grau da displasia coxofemoral, além das condições financeiras e disponibilidade do proprietário.

4.1.2 Relato de Caso e Discussão

No dia 20 de março de 2019, deu entrada no HVU um canino da raça Pastor Alemão, fêmea, com sete meses de idade, pesando 19 kg, que apresentava normofagia, normodipsia, normoúria e normoquesia.

Durante a anamnese realizada, a proprietária relatou que a paciente estava com dificuldade para levantar e manter-se em estação, além de claudicação nos membros posteriores. O ambiente em que o animal permanecia diariamente era de superfície lisa.

Na semana anterior, o animal foi atendido por outro médico veterinário o qual através do histórico e sinais clínicos, suspeitou de displasia coxofemoral bilateral, confirmando-a com a realização de radiografia de pelve sem sedação. Entretanto,

Normas (2016) cita que para um diagnóstico correto da displasia coxofemoral, é imprescindível que o animal seja posicionado e contido sob medicações que permitam o completo relaxamento muscular do animal sem qualquer interferência que possa prejudicar a qualidade e a segurança da técnica.

Na ocasião, foi administrado dipirona sódica por quatro dias, maxicam por três dias e tramadol por três dias, além disso, instruiu a proprietária para deixar o animal em repouso. A proprietária não soube informar as doses dos fármacos administrados, entretanto, como não houve melhora no quadro clínico, a proprietária optou pelo atendimento do HVU.

Ao exame físico realizado no HVU, o animal apresentava-se ativo, peso adequado, hidratado, mucosas normocoradas, tempo de perfusão capilar (TPC) de dois segundos, linfonodos sem alteração, 38,5°C de temperatura retal, frequência cardíaca de 120 batimentos por minuto (bpm), frequência respiratória de 24 movimentos por minuto (mpm), pulso forte e não demonstrou desconforto a palpação e movimentação da região da articulação coxofemoral de ambos os lados.

Segundo Normas (2006), a administração de fármacos analgésicos pode interferir nos achados do exame físico. No caso, ainda estava sendo administradas as medicações prescritas no primeiro atendimento veterinário.

A suspeita de displasia coxofemoral se deu através da suspeita clínica do diagnóstico anteriormente citado pelo outro médico veterinário, pelos sinais clínicos relatados pela proprietária, em conjunto com a predisposição racial e o local onde o animal permanece diariamente. Rocha et al. (2013) cita que as condições de meio ambiente são importantes fatores para o desenvolvimento e agravamento da doença, visto que pisos escorregadios, subir degraus e pular móveis sobrecarregam a região da articulação coxofemoral.

A proprietária foi devidamente instruída e liberada para voltar ao HVU para realização de novo exame radiográfico, sob sedação, com o animal em jejum hídrico e alimentar de quatro horas. Segundo Muir e Hubbell (1989), o jejum para animais jovens deve ser reduzido para quatro horas, assim evitando hipoglicemia devido o acelerado metabolismo do paciente.

Para que o animal fosse submetido à sedação, foram solicitados exames de hemograma e bioquímico (ANEXO B), os quais não apresentaram alterações significativas, conforme cita Rocha et al. (2013).

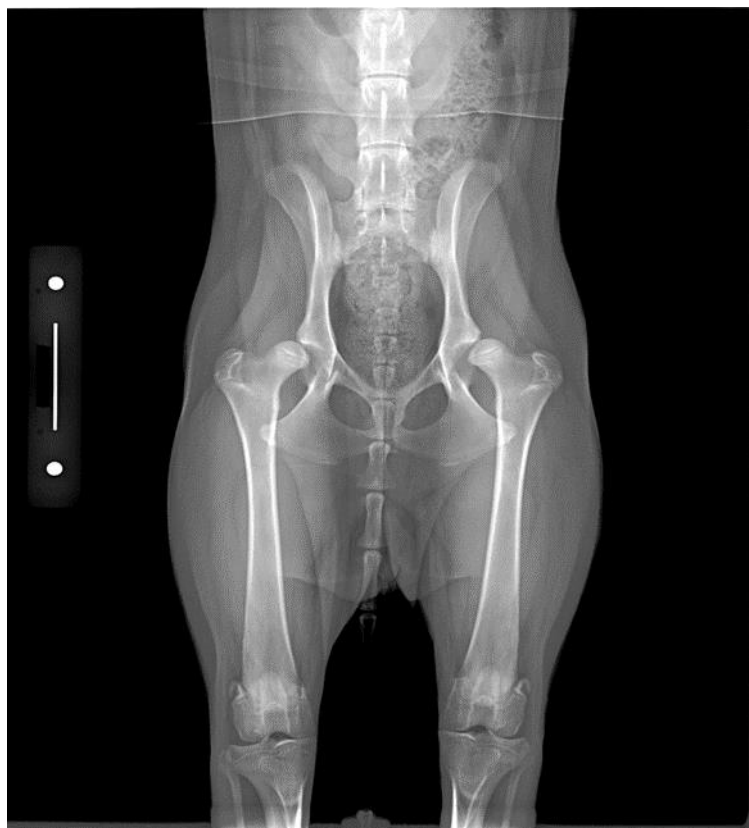A OFA e CBRV preconizam que os animais com suspeitas de displasia coxofemoral devem passar por exame radiográfico convencional realizado por médicos veterinários habilitados, que posicionem de maneira correta e mantenham os animais sedados com fármacos como tiletamina e zolazepam a fim de promover o completo relaxamento muscular do animal, sem que haja quaisquer interferência (ROCHA et al., 2013), o que não foi realizado no primeiro atendimento clínico.

O exame radiográfico da região da articulação coxofemoral direita e esquerda foi realizado no setor de imagem do HVU. Para realizar a sedação, o animal passou por triagem anestésica pelo residente do setor de anestesiologia, o qual considerou o paciente de acordo com o *American Society of Anesthesiology* (ASA) II. Após avaliação do anestesista responsável, foi realizada a radiografia com o animal sob sedação intravenosa (IV) de tiletamina e zolazepam (8 mg/kg) e realizada projeção ventrodorsal.

O animal foi posicionado em decúbito dorsal em calha acolchoada, com os membros pélvicos em extensão, paralelos entre si e em relação à coluna vertebral, as articulações fêmuro-tíbio-patellares foram rotacionadas medialmente, para posicionar as patelas nos sulcos trocleares (NORMAS, 2016).

A imagem obtida foi de evidente deformação e achatamento das cabeças femorais (Figura 16), acentuado arrasamento das fossas acetabulares bilaterais, provocando incongruência articular. As cabeças femorais não se encontravam inseridas no interior das fossas acetabulares indicando luxação da articulação coxofemoral bilateral, além do achatamento dos bordos acetabulares craniais. Segundo Bettini et al. (2007) esta imagem define-se ser compatível com displasia coxofemoral severa bilateral.

Figura 16 - Exame radiográfico de um canino com displasia coxofemoral bilateral em projeção ventrodorsal



Fonte: Setor de Diagnóstico por Imagem HVU-UFSM

A mensuração do grau de displasia coxofemoral se dá através do ângulo de Norberg (NORMAS, 2016), o qual não foi realizado no caso relatado. Segundo Rocha et al. (2013) este fator torna-se prejudicial no conhecimento da classificação das articulações conforme as categorias existentes, sendo elas: normal, próximo da normalidade, displasia leve, displasia moderada e displasia grave (KELLER et al., 2011; NORMAS, 2016).

A inclinação da cabeça femoral é outro indicativo para avaliar o grau de DCF, sendo avaliado o ângulo formado entre o eixo da haste femoral e o eixo do colo femoral, o qual deve ser de $148,8^\circ$ (MCLAUGHLIN; MILLER, 1991).

No caso relatado, foi possível diagnosticar a displasia coxofemoral bilateral em um cão jovem devido às claras evidências demonstradas na radiografia realizada, além disso, o diagnóstico precoce auxilia para que seja realizado o tratamento em estágio inicial da doença. Entretanto, Wallace (1987) cita que a avaliação das condições articulares é definitiva após os dois anos de idade do

animal, visto que o fechamento das placas epifisárias só se encerra quando o animal chegar à sua fase adulta.

O exame ortopédico não foi efetivado, entretanto, segundo Bojrab (2005), o teste de Ortolani realizado no exame ortopédico auxilia o clínico no diagnóstico de displasia coxofemoral a partir da compressão em direção ao acetábulo, abduzindo o membro e observando se há deslocamento de cabeça femoral.

Após esclarecimento da situação com a proprietária, foi dada a opção de tratamento conservativo ou cirúrgico. O tratamento conservativo inclui a administração de analgésicos, anti-inflamatórios e condroprotetores, além de repouso, manter o animal em piso antiaderente, controle de peso, fisioterapia e castração (NORMAS, 2016).

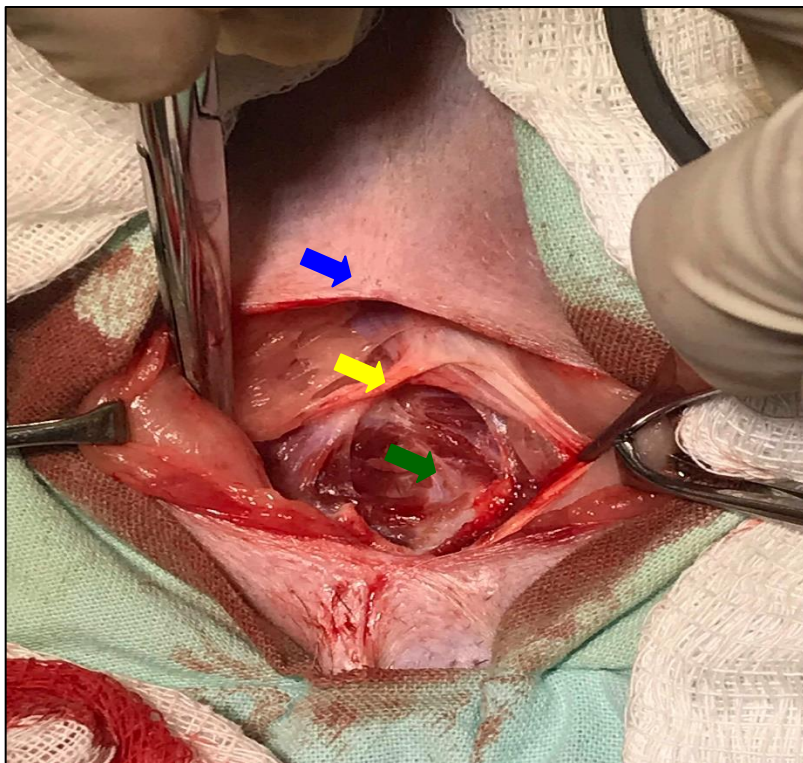
Outra opção oferecida e escolhida pela proprietária foi à indução do fechamento da sínfise púbica por meio de cauterização. A sinfisiodese púbica juvenil é considerada uma intervenção cirúrgica eficaz quando realizada de forma adequada (DUELAND et al., 2001; PATRICELLI et al., 2002). Entretanto esta técnica deve ser realizada no animal até 20 semanas de idade (SCHULZ; DEJARDIN, 2009; MANLEY et al., 2007). Após o período indicado para a realização da técnica, a mesma é incapaz de impedir o desenvolvimento da doença (NOGUEIRA et al., 2005).

A proprietária persistiu em realizar o procedimento mesmo tendo conhecimento que as chances de resultados seriam reduzidas.

Para a realização do procedimento cirúrgico de sinfisiodese púbica juvenil, realizou-se tricotomia ampla da região púbica ventral. O protocolo anestésico utilizado foi composto pela MPA de metadona (0,3 mg/kg) intramuscular (IM), para indução propofol (4 mg/kg) IV, e diazepam (0,2 mg/kg) IV, para analgesia epidural lidocaína (0,20 ml/kg) associada a morfina (0,1 mg/kg), para terapia de apoio cefalotina (30 mg/kg) IV e dipirona (25 mg/kg) IV. Foi realizada a intubação orotraqueal mantendo o animal em plano anestésico com isoflurano, em sistema fechado e com respiração espontânea durante todo o procedimento.

O animal foi posicionado em decúbito dorsal, realizou-se antisepsia definitiva com digliconato de clorexidina 2% e digliconato de clorexidina 0,5% solução alcóolica. Realizou-se incisão longitudinal mediana de pele e subcutâneo de aproximadamente 03 cm a partir do tubérculo púbico, com posterior divulsão do músculo grácil e obturador externo até a exposição do osso púbico (Figura 17).

Figura 17 - Incisão de pele de 3 cm em região púbica (seta azul), evidenciando subcutâneo divulsionado (seta amarela) e planos musculares (seta verde) do músculo grácil e obturador externo, para acesso à sínfise púbica.

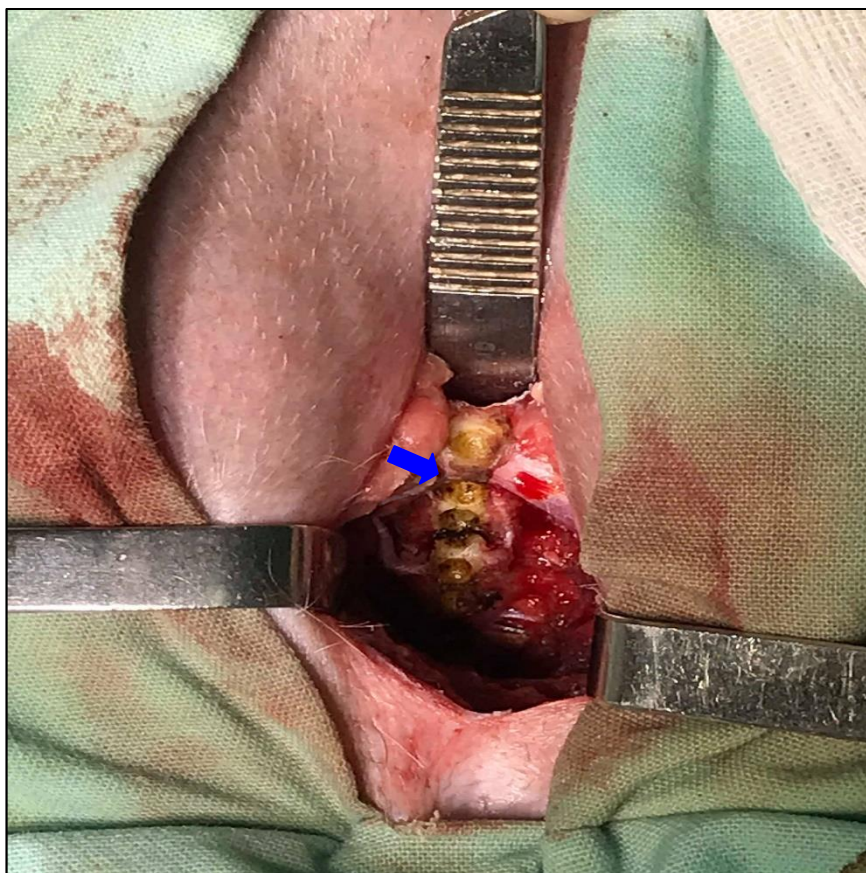


Fonte: o autor

Após, realizou-se o afastamento dos tecidos moles e fibrocartilagem das bordas da sínfise púbica com elevador de periósteo. Foi realizada a cauterização da sínfise púbica com eletrocautério bipolar nas bordas da sínfise pélvica (Figura 18) a fim de evitar resquícios de condroblastos na camada germinativa.

Silva (2014) ainda cita que a técnica de sinfisiodese púbica juvenil pode ser realizada com eletrocautério bipolar ou até mesmo escarificação da sínfise púbica com auxílio de um bisturi.

Figura 18 - Incisão de pele e subcutâneo com afastamento da musculatura regional púbica de um canino, evidenciando a sínfise púbica marcada pela cauterização (seta azul)



Fonte: o autor

Realizou-se a síntese do tendão pré-púbico e ancoragem no periósteo da sínfise púbica com fio mononylon 0 em padrão de sutura de ponto isolado simples (PIS). Indica-se a sutura do tendão pré-púbico que foi seccionado para exposição da sínfise púbica, bem como os músculos que foram divulsionados (PIERMATTEI; FLO, 2009).

A aproximação das bordas do músculo grácil e do obturador externo foi realizada com fio mononylon 0 em padrão de sutura sultan, bem como a redução do espaço morto da região. A aproximação do subcutâneo foi realizada com fio poliglactina 3-0 em padrão zigue-zague, enquanto a dermorrafia foi realizada com fio mononylon 4-0 em padrão de sutura Wolff.

Durante o transoperatório, o animal foi mantido com solução de fluidoterapia de ringer lactato (5 ml/kg/h), sendo monitorada em tempo integral a frequência cardíaca (FC), frequência respiratória (FR), pressão arterial (PA), temperatura retal

(T°C), oximetria e eletrocardiografia. Todos os parâmetros mantiveram-se estáveis durante o procedimento, o qual teve duração de 50 minutos.

O animal obteve alta hospitalar após sua recuperação anestésica total, sendo prescrita pelo médico veterinário a administração de carprofeno (2,2 mg/kg) via oral (VO), uma vez ao dia (SID), durante cinco dias; dipirona sódica (25 mg/kg) VO, três vezes ao dia (TID), durante três dias; tramadol (2 mg/kg), VO, TID, durante quatro dias.

Além disso, recomendou-se curativo local com solução fisiológica 0,9% aquecida, duas vezes ao dia (BID), durante 10 dias; retorno para retirada dos pontos após 10 dias; repouso por 30 dias; uso do colar elisabetano em tempo integral durante 10 dias e realização de radiografias mensalmente.

Segundo Harari (1999), indica-se a limpeza diária da linha de sutura, bem como o repouso do animal no período de pós-operatório até a retirada de pontos a fim de evitar a deiscência dos pontos de sutura, assim como realizado na indicação de pós-operatório do paciente relatado.

A proprietária retornou ao HVU com o animal após 10 dias para a retirada de pontos, relatando que o animal estava ativo e não apresentou maiores complicações. Entretanto, até o presente momento a mesma não retornou ao HVU para realizar as radiografias mensais.

Os tratamentos conservativos e cirúrgicos para a displasia coxofemoral vêm ganhando espaço na medicina veterinária vista a grande incidência desta afecção na rotina de clínica médica e cirúrgica (SILVA, 2014).

O diagnóstico precoce permite a realização de tratamentos pouco invasivos e com resultados satisfatórios. Estima-se que os resultados da sinfisiodese púbica juvenil podem ser observados radiograficamente após seis meses da intervenção cirúrgica (PIERMATTEI; FLO, 2009).

Sendo assim, o acompanhamento pós-operatório dos animais é de grande importância para verificar o avanço da doença, bem como conhecer o prognóstico do paciente (NOGUEIRA et al., 2005).

4.2 ABCESSO PARAPROSTÁTICO EM CANINO

4.2.1 Introdução

O sistema reprodutivo dos caninos machos é composto pelo pênis, prepúcio, testículos e próstata (FOSSUM, 2005). Envolvida por uma cápsula fibromuscular espessa, a próstata é uma glândula acessória presente no cão, dependente de andrógeno, oval e bilobulada, que se localiza abaixo da vesícula urinária e envolve toda a porção final da uretra (EVANS; DELAHUNTA, 2001). A função desta glândula acessória é produzir fluido para o ejaculado (ENGLAND et al., 1990).

Quando a próstata se apresentar em tamanho aumentado, é comum verificar sinais de disquesia e tenesmo pela compressão no reto, e anúria pela compressão da uretra e, muitas vezes, da própria vesícula urinária (VANNUCCHI et al., 1997; BAUZAITE; ANIULIENE, 2003). Além disso, outros sinais clínicos que podem apresentar-se em afecções prostáticas ou paraprostáticas são descarga uretral hemorrágica ou purulenta, e hematúria (BAUZAITE; ANIULIENE, 2003).

O parênquima testicular, por sua vez, é composto pelos túbulos seminíferos, ductos eferentes, ducto do epidídimo e ductos deferentes. Os ductos deferentes são estruturas bilaterais que fazem a ligação do epidídimo com a porção pélvica da uretra (FOSSUM, 2005). A cirurgia para remoção dos ductos deferentes é denominada vasectomia ou deferentectomia bilateral, o qual torna o paciente azoospérmico uma semana após a intervenção cirúrgica (FOSSUM, 2014).

Com relação às afecções que podem ocorrer nesses órgãos, sabe-se que doenças de origem prostáticas são comuns em cães idosos e não castrados, sendo as mais frequentes a hiperplasia prostática benigna, (LEAV et al., 2001), prostatites, cistos ou abscessos prostáticos e neoplasias (MAHAPOKAI et al., 2000; HEVERHAGEN et al., 2004; HEAD; FRANCIS, 2002).

Os cistos e abscessos podem ser classificados pela sua localização, sendo eles prostáticos ou paraprostáticos, e se apresentam como cavidades encapsuladas preenchidas por fluido asséptico em resposta a obstrução dos ductos e do acúmulo de secreções prostáticas (ALVES et al., 2010). Já os abscessos são cavidades preenchidas por conteúdo purulento, com infecção bacteriana. Podem ser resultados de antigos cistos que de alguma forma foram contaminados (JOHNSTON et al., 2000; MEMON, 2007).

As complicações na próstata e estruturas paraprostáticas se devem, na maioria das vezes, pelo fato da próxima relação entre próstata, uretra e vesícula urinária, podendo haver infecções ascendentes, bem como a via hematógena (APPARÍCIO et al., 2006; BARSANTI; FINCO, 1992). Outras vias menos comuns para a ocorrência dessas infecções são as difusões renais testiculares, epididimárias e peritoneais (RODRIGUES et al., 1998).

O diagnóstico das enfermidades que afetam a próstata e as estruturas adjacentes baseia-se na anamnese do animal bem como os sinais clínicos, exame físico incluindo palpação das estruturas anatômicas da região e toque retal, exame de imagem como radiografias e ultrassonografias (PACLIKOVA et al., 2006).

Os exames de imagem têm sido cada vez mais utilizados na medicina veterinária devido sua precisão. Nestes casos, a ultrassonografia permite visualizar e determinar o tamanho, volume, posicionamento e constituição interna das estruturas (HOLMES; ROBB, 2000).

O tratamento para doenças que acometem o sistema reprodutor dos machos em caninos pode ser realizado através da administração de fármacos e demais manejos de tratamento clínico, entretanto, nenhum tem se mostrado tão eficaz quanto a orquiectomia (GOBELLO; CORRADA, 2002; NIU et al., 2003).

4.2.2 Relato de Caso e Discussão

No dia 09 de abril de 2019 deu entrada no Hospital Veterinário Universitário um canino, SRD, macho, com quatro anos de idade, pesando 26,300 kg, não castrado, que apresentava normofagia (alimentação caseira), normodipsia, normoúria e disquesia há sete dias.

Durante a anamnese o proprietário relatou que há um ano o animal apresentou os mesmos sinais clínicos e foi diagnosticado, por outro médico veterinário através de exames ultrassonográficos, com a presença de cistos prostáticos e fecaloma. Foi realizada enterotomia para remoção do fecaloma e agendada a cirurgia de orquiectomia a qual o proprietário não levou o animal.

Ao exame físico realizado no HVU, o animal apresentava-se levemente apático, peso adequado, hidratado, mucosas normocoradas, TPC de dois segundos, linfonodos sem alteração, 38,9°C de temperatura retal, frequência cardíaca de 128 bpm, frequência respiratória de 28 mpm e pulso forte.

Assim, a suspeita de cisto prostático se deu através dos sinais clínicos e do histórico do animal relatado pela proprietária. Foram solicitados exames de hemograma e bioquímico (ANEXO C) para avaliar as condições gerais do paciente. A leucocitose presente no resultado do exame é sugestiva de infecção bacteriana (MCGAVIN, 2007). Os demais parâmetros do hemograma e bioquímico encontravam-se dentro dos valores esperados.

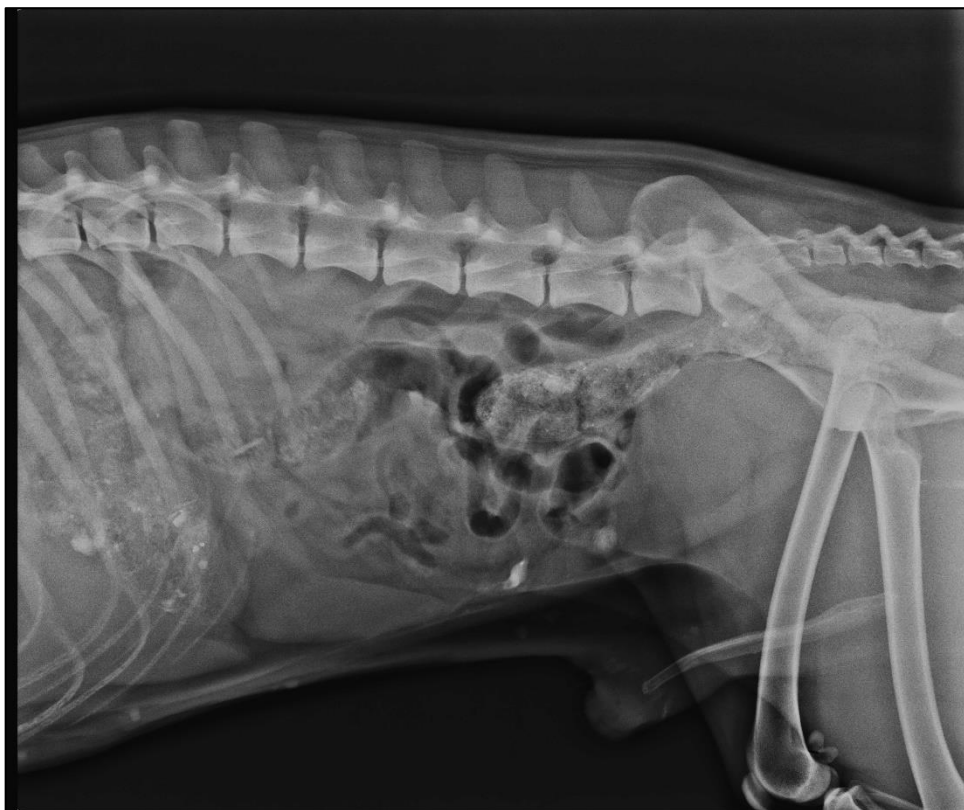O quadro de compressão da porção final do reto foi um agravante que explica a disquesia apresentada pelo animal, o que é esperado nos casos de abscessos prostáticos ou paraprostáticos (APPARÍCIO et al., 2006). Memon (2007) sugere ainda que a palpação retal seja rotineira em cães machos adultos não castrados, entretanto, no caso relatado não foi realizado este procedimento.

Com base na suspeita clínica foi solicitado exame de radiografia abdominal para verificar possível fecaloma e aumento de próstata, e exame ultrassonográfico focal do trato reprodutor masculino.

O exame radiográfico em região abdominal foi realizado em projeções ventrodorsal em calha acolchoada e laterolateral. Smith (2008) cita que é possível verificar alterações prostáticas, entretanto, quando normal dificilmente será observada no exame radiográfico.

O laudo radiográfico não ganhou importância visto que poucas alterações foram visualizadas, e era previsto que se encontrasse conteúdo fecal em porção final de cólon descendente como demonstrado na Figura 19.

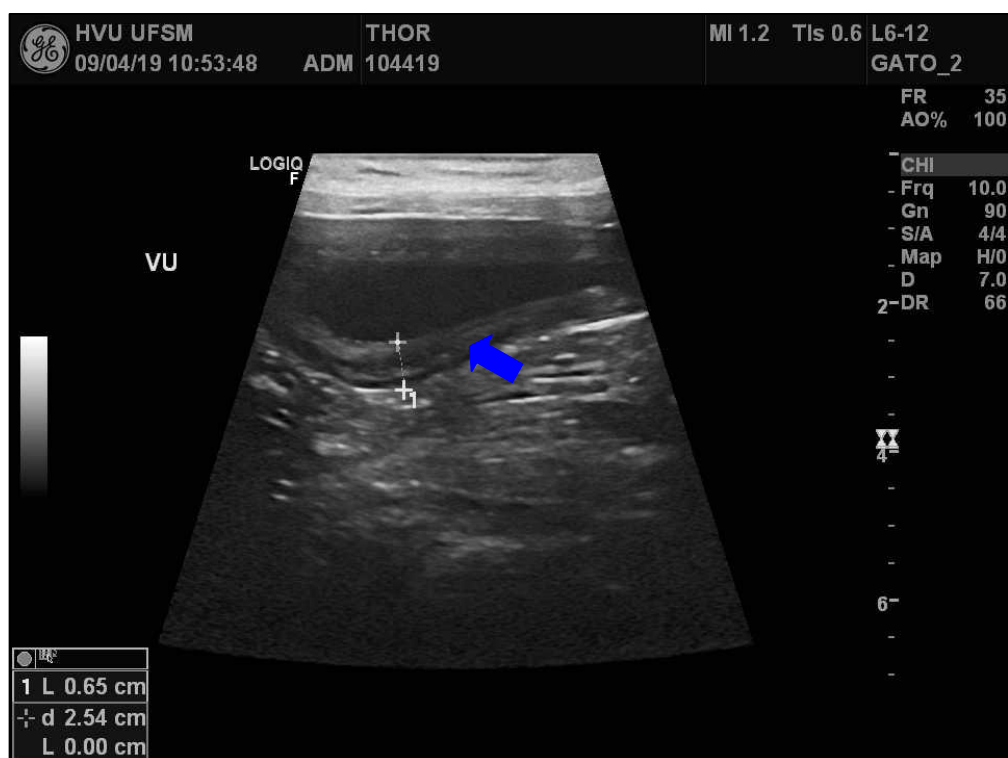
Figura 19 - Exame radiográfico de um canino com suspeita de fecaloma e abscessos prostáticos em projeção laterolateral direita



Fonte: Setor de Diagnóstico por Imagem HVU-UFSM

O exame ultrassonográfico abdominal focal do trato reprodutivo foi solicitado e realizado e o animal foi posicionado em decúbito dorsal, ganhando maior importância para a visualização da próstata. Ao laudo do exame, os testículos não apresentavam alterações enquanto a vesícula urinária (Figura 20) encontrava-se pouco repleta de conteúdo anecoico, regular e com parede espessada (resultado - 0,65 cm / valor de referência – 0,23 à 0,043 para mínima repleção).

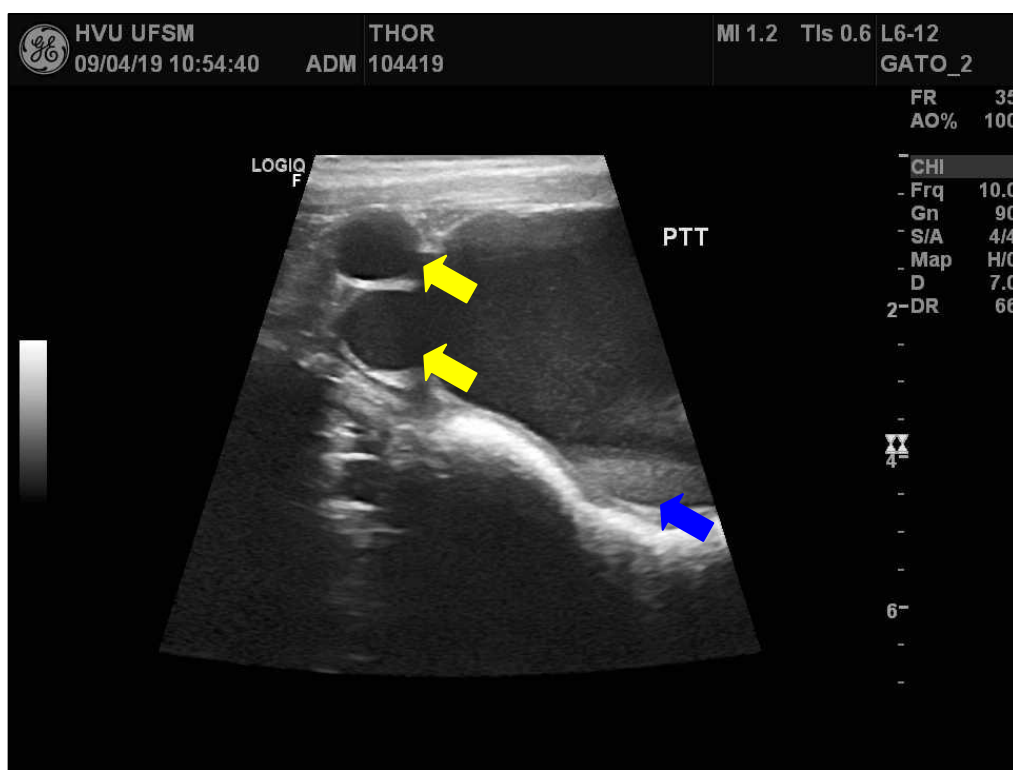
Figura 20 - Exame ultrassonográfico evidenciando conteúdo e a espessura da parede da vesícula urinária (seta azul) de um canino com suspeita diagnóstica de fecaloma e abscessos prostáticos



Fonte: Setor de Diagnóstico por Imagem HVU-UFSM

Ao exame de imagem de ultrassom (Figura 21) a próstata encontrava-se com dimensões aumentadas, contornos irregulares, parênquima com ecogênicidade mista. Visualização de estrutura circunscrita (5,87 x 3,97 cm de tamanho) preenchida por conteúdo anecogênico e com conteúdo ecogênico em suspensão. Outras duas estruturas menores (1,25 x 0,99 cm de tamanho) preenchidas por conteúdo anecogênico foram evidenciadas.

Figura 21 - Exame ultrassonográfico evidenciando a próstata (seta azul) e duas estruturas circunscritas preenchidas por conteúdo anecogênico paraprostáticas (setas amarelas) de um canino com suspeita de fecaloma e abscessos prostáticos



Fonte: Setor de Diagnóstico por Imagem HVU-UFSM

Com as imagens obtidas, as suspeitas diagnósticas passaram a ser de cisto prostático ou paraprostáticos ou abscessos prostáticos, além de hiperplasia prostática benigna e prostatite.

O exame de ultrassom é de grande valia para inspecionar a próstata o qual normalmente não requer sedação, não invasivo e de fácil contenção do animal (SMITH, 2008).

As dimensões, a simetria e a textura da glândula prostática e estruturas adjacentes podem assemelhar-se a hiperplasia prostática benigna (BARSANTI; FINCO, 1992), o que justifica a incerteza no diagnóstico final obtido no exame ultrassonográfico.

No exame ultrassonográfico realizado no paciente do caso relatado, foi realizada varredura local do sistema reprodutor, entretanto, Davidson e Baker (2009) citam que a exploração completa da cavidade abdominal pode ser relevante para identificar possíveis outras afecções interligadas ao sistema reprodutor.

Foi agendada a cirurgia de laparotomia exploratória para verificar a situação da próstata e estruturas adjacentes, visto que os exames complementares não foram conclusivos para esta finalidade.

O proprietário foi instruído a retornar com o animal em jejum alimentar de oito horas e hídrico de quatro horas para realização do procedimento cirúrgico. O residente do setor de anestesiologia realizou a triagem pré-anestésica e classificou o paciente em ASA II.

Também foi prescrito a administração de dipirona sódica (25 mg), um comprimido, VO, TID, durante seis dias; óleo mineral, 15 ml, VO, BID, durante sete dias; alimentação terapêutica para trato gastrointestinal ou pastosa, 310 gramas diárias, até o dia da realização do procedimento cirúrgico.

Para a realização do procedimento cirúrgico foi realizada ampla tricotomia em região paratral ao pênis e testículos. Também foi realizada a sondagem uretral mantendo-a em circuito fechado durante o procedimento cirúrgico.

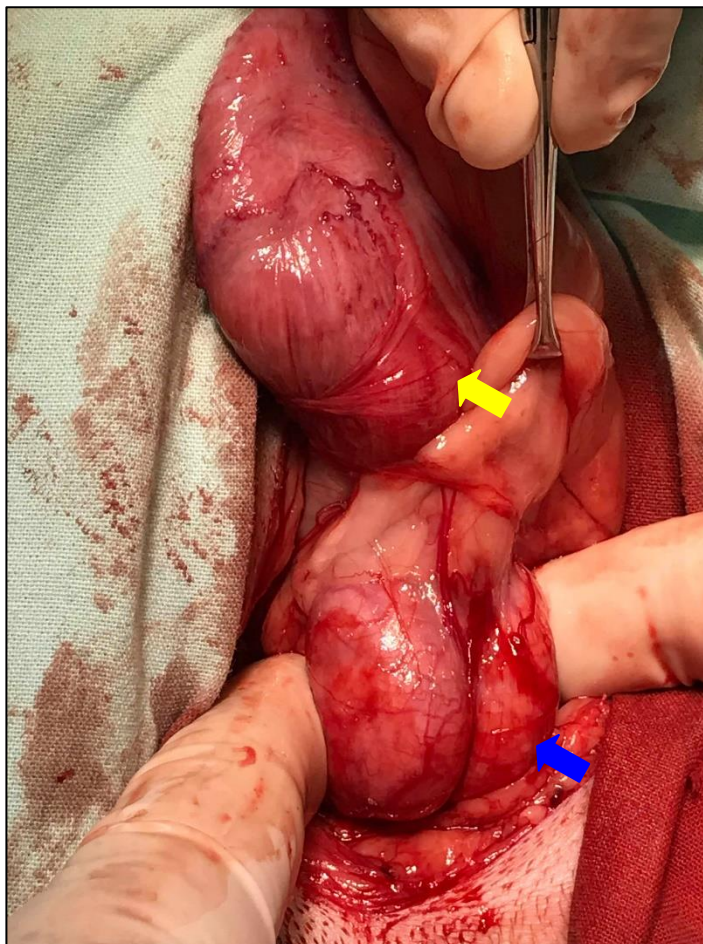
O protocolo anestésico utilizado foi composto pela medicação pré-anestésica (MPA) de metadona (0,3 mg/kg), IM e midazolam (0,2 mg/kg), IM; para indução propofol (4 mg/kg) IV; para analgesia epidural bupivacaína (0,26 ml/kg) associado a morfina (0,1 mg/kg), para terapia de apoio cefalotina (30 mg/kg) IV e dipirona (25 mg/kg) IV. O animal permaneceu com solução de ringer com lactato (5 ml/kg/h) em tempo integral ao procedimento cirúrgico que apresentou duração de duas horas, sendo monitorado constantemente FC, FR, PA, T°C, oximetria e eletrocardiografia.

Foi realizada a intubação orotraqueal do animal enquanto o mesmo permaneceu em plano anestésico com isoflurano e respiração espontânea. O animal foi posicionado em decúbito dorsal para que fosse realizada primeiramente a inspeção da próstata. Após, foi realizada a antisepsia definitiva com digliconato de clorexidina 2% e posterior digliconato de clorexidina 0,5% solução alcóolica.

A pele e subcutâneo foram incisadas na região paratral ao pênis, com posterior divulsão do subcutâneo com auxílio da tesoura de dissecação de Metzemaum reta. Após a visualização da linha mediana, foi efetuado o afastamento da musculatura regional com a mesma tesoura anteriormente utilizada e utilização do afastador manual de Farabeuf. Identificou-se a vesícula urinária, próstata e ductos deferentes (Figura 22). Na inspeção, observou-se os abscessos paraprostáticos os quais não estavam interligados a próstata, de coloração amarelada e consistência gelatinosa.

Além da próstata, devem ser inspecionados os testículos e a vesícula urinária que podem estar associados a afecção primária (LATTIMER; ESSMAN, 2007). Após verificação das demais estruturas, evitou-se realizar o procedimento de prostatectomia, visto que a mesma não estava acometida.

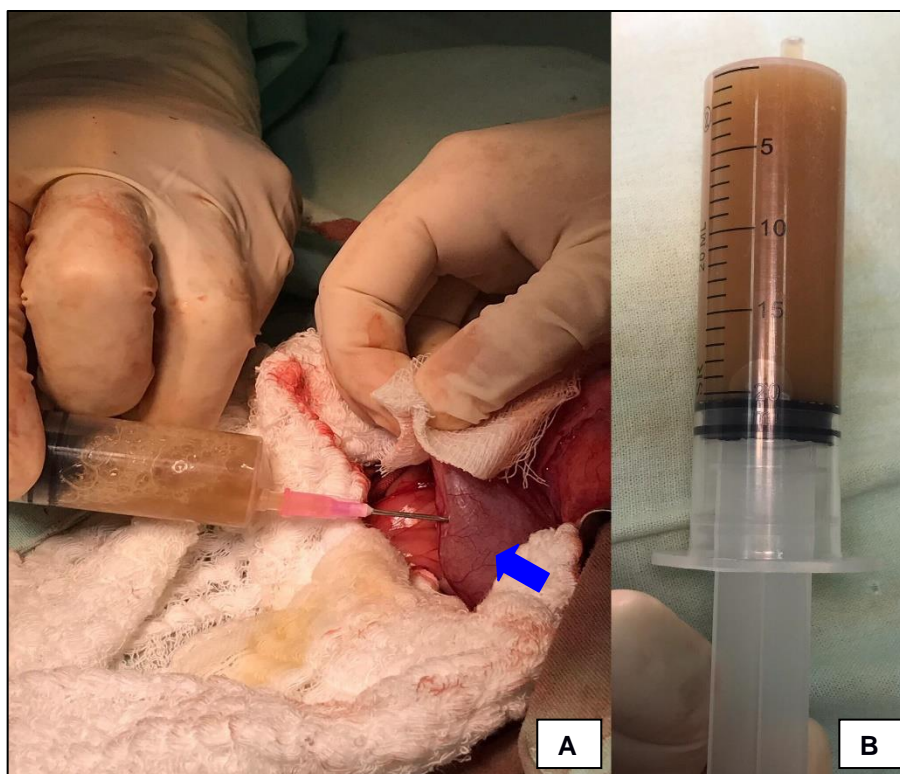
Figura 22 - Transcirúrgico de deferentectomia bilateral de um canino, evidenciando a próstata (seta azul) e a vesícula urinária (seta amarela)



Fonte: o autor

Foi efetivada a drenagem do abscesso com seringa de 20 ml e agulha tamanho 40x12 (Figura 23A), com isso, e removeu-se 30 ml de conteúdo purulento (Figura 23B) o qual foi encaminhado para avaliação laboratorial de cultura e antibiograma. A cavidade abdominal foi lavada com solução fisiológica 0,9% aquecida e foi removido o conteúdo com aspirador cirúrgico.

Figura 23 - Transcirúrgico de deferentectomia bilateral de um canino: Drenagem de conteúdo de abscesso paraprostático (seta azul) (A); Aparência macroscópica do conteúdo purulento removido (B)



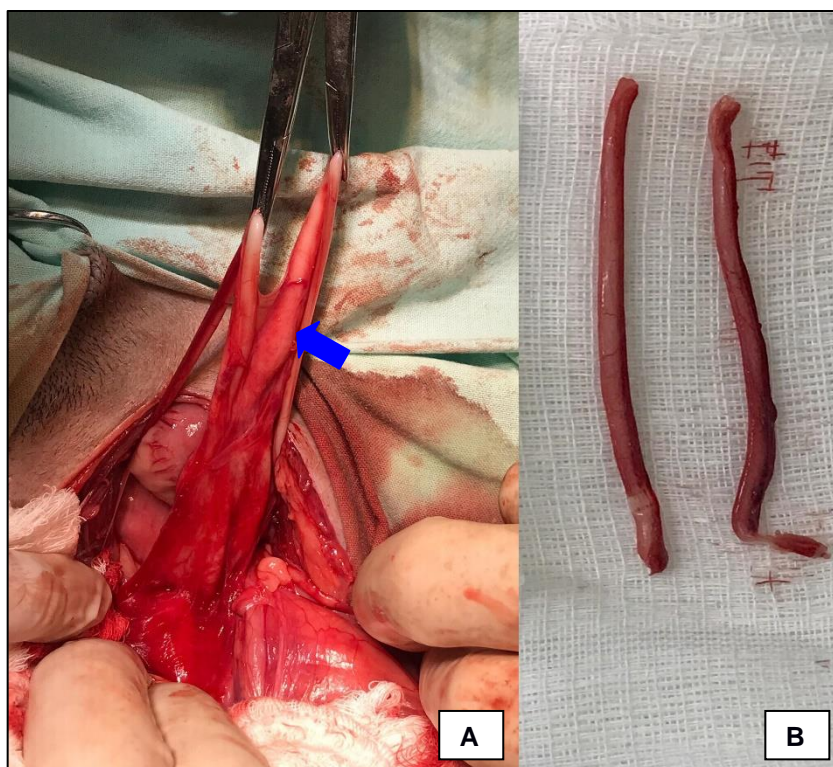
Fonte: o autor

Realizou-se incisão com auxílio de bisturi e curetagem da parede cística com auxílio de uma pequena goiva, posteriormente, foi realizada a sutura da mesma com fio mononylon 3-0 em padrão sultan. Foi realizada a ligadura com fio mononylon 3-0 dos ductos deferentes (Figura 24A) bilateralmente, e posteriormente removeu os mesmos com auxílio de uma tesoura de dissecação de Metzemaum (Figura 24B).

Foi optada a remoção dos ductos deferente devido sua próxima ligação com o abscesso encontrado, sendo que se não fosse realizada a deferentectomia bilateral, a infecção bacteriana poderia progredir (LATTIMER; ESSMAN, 2007).

Conforme cita Oliveira (2006) e Silva et al. (2009), o uso de fio mononylon em ligaduras de ductos deferentes garantem ligadura firme e segura, sendo um fio adequado para este tipo de procedimento cirúrgico.

Figura 24 - Transcirúrgico de deferentectomia bilateral de um canino: Ductos deferentes prévios a secção (seta azul) (A); Ductos deferentes após serem removidos (B)



Fonte: o autor

A síntese do peritônio foi com fio poliglactina 2-0 em padrão de sutura contínua simples, procedido de miorrafia com mesmo fio e padrão de sutura utilizado anteriormente. A síntese do subcutâneo, bem como a redução do espaço morto foi realizada com fio poliglactina 2-0 em padrão zigue-zague. A demorrafia foi efetuada com fio mononylon 3-0 em padrão sultan.

A formação de abscessos prostáticos ou paraprostáticos ocorrem através da infecção bacteriana ascendente, sendo processual a defeitos no mecanismo de defesa da uretra (APPARÍCIO et al., 2006). Podem ainda ocorrer secundariamente a prostatite supurativa ou a infecção secundária dos cistos prostáticos (ALVES et al., 2010).

Smith (2008) cita que o procedimento cirúrgico é a opção terapêutica para os casos de abscessos prostáticos de tamanho médio a grande, sendo descritas como alternativas: a omentalização, a marsupialização e a colocação de drenos cirúrgicos.

A omentalização apresenta significativa vantagem entre as diferentes técnicas cirúrgicas, pois os pacientes apresentam baixa taxa de complicações no período

pós-operatório, além de evitar recidivas (WHITE, 2000), entretanto, não se realizou este procedimento durante o trans-operatório.

O material encaminhado ao laboratório obteve crescimento de *Escherichia coli*. Segundo Apparício et al (2006), este é um dos microorganismos mais comumente encontrados nesta enfermidade, juntamente com *Staphylococcus* spp. E *Proteus* spp. De qualquer maneira, indica-se o envio de material biológico para avaliação do mesmo, e posteriormente adequação no tratamento clínico (ALVES et al., 2010).

Após a intervenção cirúrgica de deferentectomia bilateral, foi exercida a orquiectomia terapêutica e ablação escrotal. Sendo assim, realizou-se a troca de campos cirúrgicos e realizou-se a antissepsia com os mesmos materiais anteriormente utilizados, na região pré-escrotal e escrotal, conforme cita Fossum (2005).

Mesmo sendo um método de esterilização, a deferentectomia não reduz os níveis de testosterona, o que é ineficaz quando se busca a minimização dos riscos de doenças do trato reprodutor masculino que sofrem estimulação hormonal (HOWE, 2006).

Conforme cita Niu et al., (2003) nenhum outro tratamento é tão eficaz quanto a orquiectomia a fim de minimizar ou cessar as doenças que acometem o trato reprodutor de caninos machos.

O procedimento de orquiectomia foi realizado após a intervenção cirúrgica de correção dos abscessos paraprostáticos com técnica semi-fechada, a qual minimiza a chance de contaminação peritoneal após a síntese da túnica vaginal parietal (HOWE, 2006).

Segundo Niu et al., (2003), a orquiectomia bilateral reduz expressivamente a quantidade de testosterona circulante. Além disso, a orquiectomia torna as células prostáticas apoptóticas, reduzindo o volume prostático em até 40% após 14 dias da intervenção cirúrgica (BASINGER, 1987), reduzindo as chances de diversas patologias.

Na região pré-escrotal, foi incisada pele e subcutâneo em torno do saco escrotal para realizar a ablação escrotal. A hemostasia de pequenos vasos sanguíneos foi realizada com pinça hemostática de Halsted e forci-torção, enquanto nos vasos maiores vasos sanguíneos de maior calibre utilizou-se pinça hemostática de Halsted e ligadura com fio poliglactina 3-0.

O subcutâneo foi divulsionado com auxílio de tesoura de dissecação de Metzemaum, e com a mesma foi feita a abertura da túnica albugínea. A ligadura do plexo pampiniforme foi realizada em massa, em técnica semi-aberta com fio poliglactina 2-0 em padrão circular e transfixante. O mesmo procedimento foi realizado no testículo contralateral. A dermorráfia foi efetuada com fio mononylon 3-0 em padrão sultan.

O animal recebeu alta hospitalar no mesmo dia do procedimento, após algumas horas de recuperação anestésica total. Como terapia analgésica, foi prescrito dipirona sódica (25 mg/kg) VO, TID, durante cinco dias; tramadol (2 mg/kg) VO, TID (apenas caso o animal apresente dor); o anti-inflamatório prescrito foi o carprofeno (2,2 mg/kg) VO, SID, durante cinco dias e como terapia antibiótica foi receitado enrofloxacin (25 mg/kg) VO, SID, durante sete dias.

De acordo com Smith (2008), o pós-operatório baseia-se na administração de antibióticos, sendo de difícil efetividade, devido à dificuldade de penetração dos antibióticos no tecido prostático, fato explicado pela diferença de pH entre o fluido prostático e o sangue.

Pela dificuldade de penetração no trato reprodutor masculino de cães, os antibióticos devem ser utilizados de forma contínua por um período mínimo de quatro a seis semanas (SMITH, 2008), o que não foi realizado no presente relato.

Além disso, recomendou-se curativo local com solução fisiológica 0,9% aquecida, duas vezes ao dia (BID), durante 10 dias; retorno para retirada dos pontos após 10 dias e uso do colar elisabetano em tempo integral durante 10 dias.

Os cuidados com o animal no período pós-operatório reduzem significativamente a deiscência dos pontos de sutura, acelerando o processo de cicatrização (HARARI, 1999).

O proprietário retornou ao HVU 10 dias após o procedimento cirúrgico para a remoção dos pontos. Segundo relato do proprietário o animal ficou levemente apático nos primeiros dias pós-operatório, entretanto já retornou as suas atividades normais e está ativo, apresentando normofagia, normodipsia, normoúria e fezes pastosas desde que foi iniciada a administração de óleo mineral e ração terapêutica. Não foi solicitado novo exame ultrassonográfico.

Doenças que acometem o trato reprodutivo de machos são comuns na rotina hospitalar de pequenos animais devido ao baixo número de animais castrados. A

orquiectomia eletiva em animais jovens tem se mostrado eficientes na redução significativa de doenças do trato reprodutor masculino.

O exame físico detalhado, juntamente com os exames complementares, torna-se de grande valia para a conclusão do diagnóstico. Além disso, as técnicas cirúrgicas empregadas para a correção de doenças prostáticas ou paraprostáticas apresentam alta eficácia e baixa mortalidade (HEDLUND, 2002).

4.3 OSTEOSSÍNTESE DE ÍLEO COM FIO DE CERCLAGEM

4.3.1 Introdução

As afecções de origem ortopédica são geralmente ocasionadas por fraturas, doenças articulares, lesões em músculos e tendões, alterações metabólicas, infecciosas ou neoplásicas (PIERMATTEI; FLO, 2006; FOSSUM et al., 2007).

Em grande parte da casuística, as fraturas são resultantes de traumas, acidentes automobilísticos, projéteis balísticos, brigas e quedas (FOSSUM et al., 2007; KUMAR et al., 2007). As fraturas de pelve correspondem de 20 a 30% das fraturas, sendo frequentemente ocorrentes em de pequeno porte (PIERMATTEI; FLO, 2006).

Normalmente as fraturas de pelve são consideradas múltiplas, devido seu principal agente etiológico ser originado de traumas violentos (TARVIN; LENEHAN, 2005; PIERMATTEI; FLO, 2006; DENNY; BUTTERWORTH, 2006; PEREIRA et al., 2008; TOMLINSON, 2003). A decisão terapêutica se dá através do grau de lesão no paciente e a condição geral do mesmo, visto que pacientes que apresentam acima de três fraturas, são considerados politraumatizados (VOSS et al., 2009).

A pelve é composta pela união de diversos ossos, sendo eles o ílio, ísquio, púbis, sacro e a primeira vertebra coccígea, desta forma, é comum que ocorra fratura em pelo menos dois pontos diferentes, sendo as afecções bilaterais as mais frequentes (TOMLINSON, 2003; PIERMATTEI; FLO, 2006; JOHNSON, 2014).

As lesões mais comuns e relevantes de fratura em pelve são no corpo no ílio, visto que estas são mais frequentes e apresentavam maior taxa de morbidade (LANZ, 2002; PIERMATTEI; FLO, 2006).

As fraturas pélvicas comumente estão associadas a injúrias de tecido ou órgãos adjacentes, como por exemplo, ruptura do trato urinário do animal

(HARASEN, 2007). O animal com fratura pélvica apresenta elevado grau de dor, podendo manifestar disquesia (HARASEN, 2007).

As fraturas pélvicas muitas vezes estão associadas a complicações como claudicação persistente devido anomalias anatômicas e constipação crônica, além de ser posteriormente recomendada a realização de OH eletiva, pois os partos normais são dificultados pelo estreitamento do canal pélvico (TOMLINSON, 2003).

Na inspeção visual e palpação podem ser observada assimetria pélvica, áreas edemaciadas e proeminências ósseas (HARASEN, 2007). Para localização do avaliador, as proeminências ósseas da asa do ílio, trocânter maior e tuberosidade isquiática são pontos de orientação para executar a palpação (PIERMATTEI; FLO, 2006).

Outro método de avaliação indicado é a palpação retal, que oferece informações referentes ao estreitamento do canal pélvico (HARASEN, 2007).

O diagnóstico definitivo é baseado no exame radiográfico em projeções ventrodorsal e laterolateral, sendo ocasionalmente necessárias projeções oblíquas da hemipelve para definir as linhas de fraturas e o posicionamento dos fragmentos (HOLSWORTH; DECAMP, 1992; OLMSTEAD; MATIS, 1998).

Com o avanço na medicina veterinária, a tomografia computadorizada apresenta-se mais detalhada quando comparada com a radiografia simples, podendo ser determinante para a escolha da conduta terapêutica (CRAWFORD et al., 2003; GUILLAMONDEGUI et al., 2003; ALBRECHT et al., 2004; FALCHI; ROLLANDI, 2004; THEIR et al., 2005).

O tratamento pode ser conservativo incluindo manobras de contenção da região pélvica do animal, na restrição de espaço e suporte clínico medicamentoso (TARVIN; LENEHAN, 2005; PIERMATTEI; FLO, 2006). O tratamento cirúrgico consiste na redução e estabilização da fratura podendo ser utilizados implantes de pinos, placas, parafusos ou fios de cerclagem (JOHNSON, 2014; TARVIN; LENEHAN, 2005; PIERMATTEI; FLO, 2006; ROEHSIG et al., 2008).

O tratamento conservativo é escolha quando há pouco deslocamento de fraturas, fraturas que ocorreram há mais de sete dias e quando a dor é controlável, sendo possível manter o animal em acesso de espaço restrito em caixas de transporte (OLMSTEAD; MATIS, 1998).

O critério de escolha para o tratamento cirúrgico se dá quanto ao local da fratura, visto que locais como a porção cranial do acetábulo, estreitamento do canal

pélvico, comprometimento neurológico, fraturas do mesmo lado ao ílio, ísquio e púbis afetam a locomoção completa do animal (HOLSWORTH; DECAMP, 2005; PIERMATTEI; FLO, 2006).

4.3.2 Relato de Caso e Discussão

No dia oito de fevereiro de 2019, deu entrada no Hospital Veterinário Universitário um canino da raça Shih-tzu, fêmea, de um ano de idade, pesando 6,200 kg, que apresentava anorexia, normodipsia, normoúria e disquesia.

Durante a anamnese a proprietária relatou que o animal foi atropelado há um dia, sendo que logo após o trauma foi levada em uma clínica de atendimento veterinário, onde foi prescrito a administração de dipirona sódica (25 mg/kg), TID, durante cinco dias e tramadol (2 mg/kg), TID, durante cinco dias.

A proprietária relatou que desde a ocorrência do acidente automobilístico, o animal não apoiava os membros posteriores no chão e apresentava agressividade à manipulação da região.

Ao exame físico, o animal apresentava-se apático, peso adequado, hidratado, mucosas normocoradas, tempo de perfusão capilar de dois segundos, linfonodos sem alteração, 38,1°C de temperatura corporal, frequência cardíaca de 128 bpm e frequência respiratória de 20 mpm e pulso forte. O animal apresentava alto grau de dor à manipulação, sendo administrada metadona (0,3 mg/kg) por via subcutânea durante o atendimento veterinário.

A literatura preconiza que em casos de trauma, após a estabilização do paciente, deve ser realizada a administração de analgesia adequada para aliviar o desconforto do animal e para ser possível realizar o exame físico do mesmo (DENNY; BUTTERWORTH, 2006; PIERMATTEI; FLO, 2006; MEESON; CORR, 2011).

A suspeita clínica deste animal passou a ser de fratura de pelve, pois na inspeção visual notava-se deformidade da região anatômica e instabilidade dos membros posteriores. O grau do trauma, da localização da fratura e do deslocamento ósseo são fatores que influenciam para os achados à inspeção visual e palpação (HOLSWORTH; DECAMP, 2007; MEESON; CORR, 2011).

Foram solicitados exames de hemograma e bioquímico para avaliar as condições gerais do paciente após o trauma, e para possível intervenção cirúrgica a

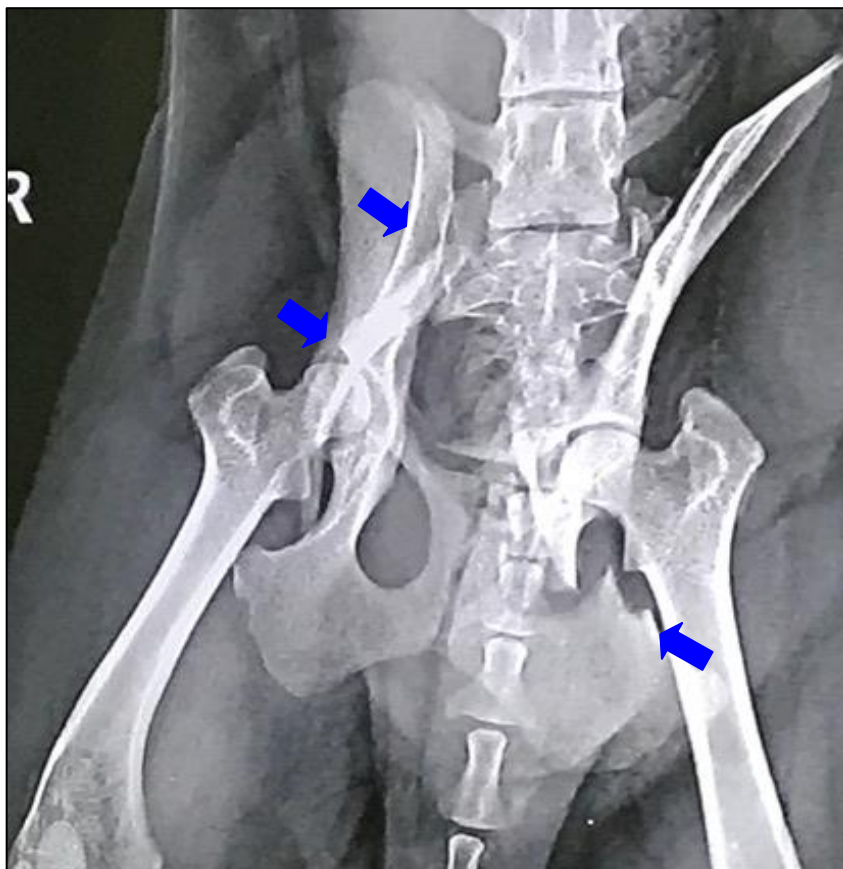
ser realizada posteriormente. O exame de hemograma apresentava-se sem alterações significativas, e o leucograma apresentava-se com leucocitose conforme Anexo D. O exame bioquímico apresentava resultado de fosfatase alcalina de 228,0 UI/L o que é esperado em animais caninos jovens (KANEKO et al., 1997), enquanto os valores de referência para parâmetros normais são de 20 a 156 UI/L, sem demais alterações.

Segundo Harasen (2007), a palpação retal pode ser utilizada como método auxiliar de diagnóstico devido à verificação do estreitamento do canal pélvico, entretanto, não foi realizado no caso relatado.

Foi solicitado exame radiográfico da região pélvica (Figura 25) foi realizado no animal em calha acolchoada para projeção ventrodorsal e laterolateral direita (HOLSWORTH; DECAMP, 1992; OLMSTEAD; MATIS, 1998).

Para a realização do exame, foi necessário realizar sedação do animal, visto que fraturas em região pélvica costumam ser consideradas altamente dolorosas (HARASEN, 2007). Para sedação foi administrado diazepam (0,15 mg/kg) IV, fentanil (2 µg/kg) IV e propofol (0,1 mg/kg/min). O animal permaneceu em máscara de oxigênio durante a realização do exame.

Figura 25 - Exame radiográfico de pelve em projeção ventrodorsal de um canino evidenciando múltiplas fraturas (setas azuis)



Fonte: Setor de Diagnóstico por Imagem HVU-UFSM

O laudo do exame foi confirmatório para fratura oblíqua de ílio direito, com projeção cranial do fragmento distal. Além disso, fratura transversa de ísquio esquerdo e luxação da articulação sacroilíaca esquerda com deslocamento a região de acetábulo medialmente.

Fraturas em corpo de ílio prejudicam a distribuição de cargas nos membros pélvicos (OLMSTEAD; MATIS, 1998), portanto a redução desta fratura torna-se prioridade, além de auxiliar no alinhamento de outras possíveis fraturas de púbis e ísquio (DENNY; BUTTERWORTH, 2006), por este motivo, a redução da fratura do ílio direito tornou-se prioridade.

A disjunção sacroilíaca pode acarretar em constipação crônica e impossibilidade de ter partos normais na fêmea (NEWTON, 1996). A alteração anatômica de desvio ilíaco, claudicação persistente do membro pélvico, associada à lesão do nervo isquiático, são citadas na literatura como uma complicação das

fraturas de pelve (TOMLINSON, 2003). Foi optado pelo tratamento conservativo para a disjunção sacroílica apresentada neste animal.

Embora a tomografia computadorizada seja um excelente método diagnóstico, o exame radiográfico simples em projeção ventrodorsal normalmente é suficiente para casos de fratura em região pélvica (THEIR et al., 2005).

A proprietária foi devidamente instruída e liberada para voltar ao HVU para realização do procedimento cirúrgico dois dias após. Denny e Butterworth (2006) citam que o tratamento cirúrgico para redução de fraturas ilíacas deve ocorrer em até 48 horas após o trauma para obtenção de resultados satisfatórios.

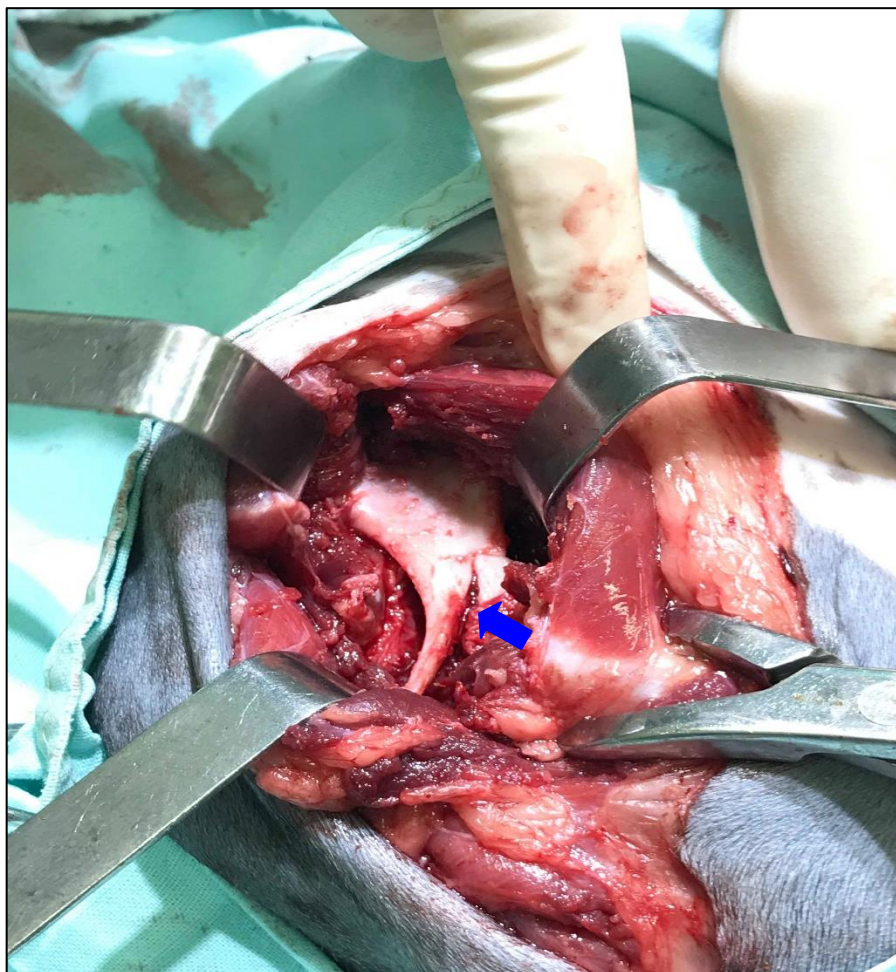
Enquanto isso, foi recomendado repouso absoluto em local restrito, fornecer alimentação pastosa durante sete dias e manter as medicações prescritas pelo veterinário, sendo elas dipirona sódica (25 mg/kg), TID, durante cinco dias e tramadol (2 mg/kg), TID, durante cinco dias.

Para a realização do procedimento cirúrgico de osteossíntese de ílio direito, realizou-se tricotomia ampla da região pélvica direita, bem como a tricotomia de acessos venosos e arteriais. O anestesista responsável classificou o paciente em ASA II.

O protocolo anestésico utilizado foi composto pela MPA de metadona (0,4 mg/kg) e acepran (0,02 mg/kg) IM, para indução propofol (5 mg/kg) IV, para analgesia epidural bupivacaína (0,26 ml/kg) associado a morfina (0,1 mg/kg), para terapia de apoio cefalotina (30 mg/kg) IV e dipirona sódica (25 mg/kg) IV. A utilização de morfina por via epidural promove maior duração de analgesia e reduz os efeitos colaterais esperados se administrados por via sistêmica nesta mesma dose (WETMORE; GLOWASKI, 2000).

Foi realizada a intubação orotraqueal mantendo o animal em plano anestésico com isoflurano, em sistema fechado e com respiração espontânea durante todo o procedimento o qual teve duração de duas horas. Foi realizada incisão de pele e subcutâneo de 10 cm em região medial se projetando da asa do ílio direito até a região caudal da cabeça do fêmur. Foi divulsionada a musculatura da região com auxílio de tesoura de dissecação de Metzemaum, e localizou-se o foco da fratura e do nervo ciático que se apresentou aderido ao fragmento ósseo dorsal, conforme demonstrado na Figura 26.

Figura 26 - Transcirúrgico de osteossíntese de ílio direito, evidenciando a fratura oblíqua em corpo de ílio (seta azul)



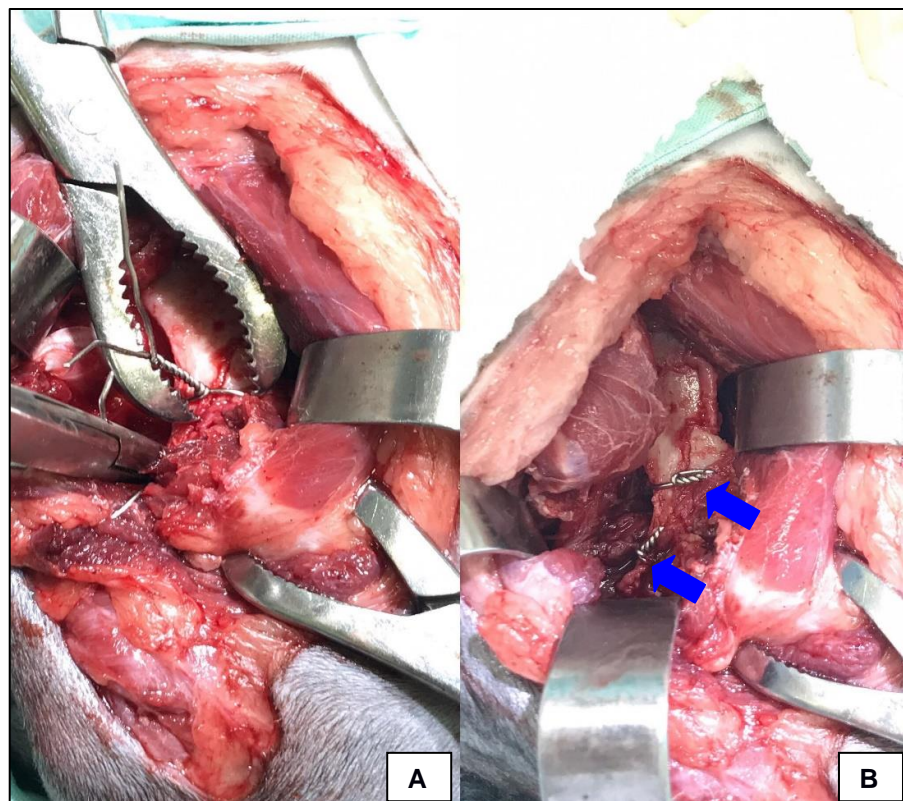
Fonte: o autor

Dois afastadores de Weitlaner reto de 3x4 dentes foram posicionados para ampliar a visualização das estruturas. Com auxílio de uma pinça *clamp* de fixação óssea espanhola os fragmentos ósseos foram aposicionados.

Com o auxílio da furadeira, e um pino de número 1,2 mm, produzindo dois orifícios no fragmento ósseo ventral, sendo possível realizar a passagem de dois finos de cerclagem de tamanho 5 mm (um em cada orifício) com auxílio de um passador de fio de cerclagem, abraçando os dois fragmentos ósseos. O fio de cerclagem (Figura 27A) foi devidamente posicionado e apertado com a utilização de um retorcedor de cerclagem, mantendo assim os fragmentos oblíquos do corpo do ílio e fossa acetabular alinhados (Figura 27B).

A escolha do material utilizado no procedimento cirúrgico é de acordo com o tipo e local de fratura, além da escolha do cirurgião (FOSSUM, 2008).

Figura 27 - Transcirúrgico de osteossíntese de ílio direito: Inserção do fio de cerclagem (A); Fios posicionados com a redução e aposição da linha de fratura (setas azuis) (B)



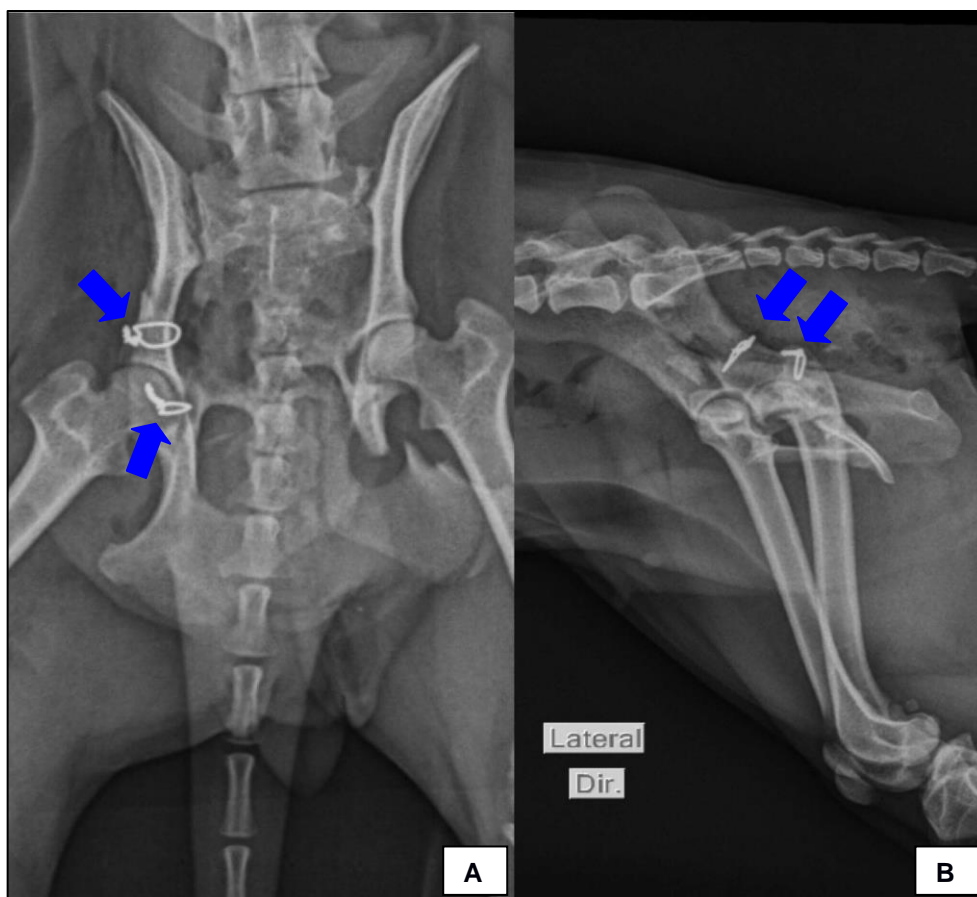
Fonte: o autor

A síntese da musculatura foi realizada com fio polidioxonona 0 em padrão contínuo simples, bem como a redução do espaço morto e síntese do subcutâneo com fio polidioxonona 3-0 em padrão zigue-zague. A dermorrafia foi realizada com fio mononylon 3-0 em padrão de PIS.

Durante o trans-operatório o animal foi mantido com solução de fluidoterapia de ringer lactato (5 ml/kg/h), sendo monitorada em tempo integral FC, FR, PA, T°C, glicemia, oximetria e eletrocardiografia. O animal se manteve estável durante o procedimento, sendo que ao finalizar, a glicemia apresentava-se em 64 mg/dl e foi administrada glicose 50% (0,25 ml/kg) IV.

Como terapia de apoio no pós-operatório, foi administrado meloxicam (0,1 mg/kg) SC, metadona (0,1 mg/kg) IV e cetamina (0,5 mg/kg) IV. Após, o animal foi encaminhado para exame radiográfico de controle pós-operatório, onde foram realizadas as projeções ventrodorsal (Figura 28A) e laterolateral direita (Figura 28B).

Figura 28 - Exame radiográfico de controle pós-operatório de osteossíntese de ílio com fio de cerclagem (setas azuis) em um canino, projeções: Ventrodorsal (A); Laterolateral direita (B)



Fonte: Setor de Diagnóstico por Imagem HVU-UFSM

Na imagem do exame radiográfico de controle pós-operatório é possível observar a presença de dois implantes metálicos ortopédicos com densidade de metal, situados no corpo do ílio e fossa acetabular do lado direito. Em comparação ao exame radiográfico realizado anteriormente a intervenção cirúrgica, observa-se o alinhamento ósseo dos fragmentos ósseos no lado onde se realizou o procedimento cirúrgico.

O animal teve alta hospitalar após sua recuperação anestésica total, sendo prescrito pelo médico veterinário a administração de carprofeno (2,2 mg/kg) VO, SID, durante cinco dias; dipirona sódica (25 mg/kg) VO, TID, durante três dias; tramadol (2 mg/kg), VO, TID, durante quatro dias, óleo mineral (1 ml/kg) VO, BID, durante sete dias. Katzung (2003) cita que as medicações analgésicas devem ser administradas para que contribuam na recuperação pós-operatória, evitando o desconforto do animal.

Além disso, recomendou-se curativo local com solução fisiológica 0,9% aquecida, duas vezes ao dia (BID), durante 10 dias; retorno para retirada dos pontos após 10 dias; repouso por 60 dias em caixa de transporte e uso do colar elisabetano em tempo integral durante 10 dias.

A proprietária retornou ao HVU com o animal após 10 dias para a retirada de pontos. Relatou que o animal apresenta normofagia, normodipsia, normoúria e normoquesia. Segundo o relato, o repouso absoluto em caixa de transporte está sendo cumprido, embora o animal já estivesse mais ativo e sem apresentação de sinais de dor, além disso, o animal já apresentava sustentação nos membros pélvicos. Os cuidados pós-operatórios como o repouso absoluto de movimentos é imprescindível para a eficácia do tratamento (ROEHSIG et al., 2008).

As fraturas são uma das principais afecções da rotina de atendimentos veterinários. Muitos fatores levam a estes dados, como por exemplo, a enorme quantidade de animais errantes nas cidades (PIERMATTEI; FLO, 2006). Nos dias atuais inúmeras técnicas de redução de fraturas são conhecidas e disponíveis nos hospitais e clínicas veterinárias, entretanto, os cuidados pós-operatórios são imensamente importantes para o sucesso no tratamento dessas intervenções cirúrgicas (TARVIN; LENEHAN, 2005; PIERMATTEI; FLO, 2006).

5 CONSIDERAÇÕES FINAIS

A realização do estágio curricular como requisito para formação de bacharel em medicina veterinária foi de grande valia para implementar o conhecimento teórico prático na área escolhida. A escolha do local de estágio foi planejada pensando em satisfazer meus interesses acadêmicos, e assim se fez.

O acompanhamento de diversos profissionais com diferentes condutas terapêuticas somou para o desenvolvimento do meu senso-crítico. Além disso, a vivência e acompanhamento em um local de referência da região, onde há alta taxa de atendimentos clínicos permitiram uma aplicação abrangente de todo conhecimento teórico prático adquirido durante o período de graduação.

Por ser um hospital veterinário onde o principal objetivo é o ensino de graduandos e pós-graduandos, obtive liberdade e confiança para executar pequenos procedimentos que foram essenciais para fortalecer meu interesse pessoal de especialização na área de cirurgia de pequenos animais.

Desta forma, o estágio curricular supervisionado na área de cirurgia de pequenos animais juntamente com o local escolhido foi considerado benéfico e fundamental para me proporcionar crescimento profissional, desta maneira me preparando para o mercado de trabalho.

REFERÊNCIAS

- ALBRECHT, T. et al. The role of whole body spiral CT in the primary work-up of polytrauma patients – comparison with conventional radiography and abdominal sonography. **Rofo**, v.176, p.1142-1150, 2004.
- ALEXANDER, J. W. The pathogenesis of canine hip dysplasia. **The Veterinary Clinics of North America: Small Animal Practice**, v.22, n.3, p.503-511, 1992.
- ALVES, C. E. F. et al. Avaliação histológica da próstata de cães adultos sexualmente intactos. **Arquivo Brasileiro de Medicina Veterinária e Zootecnia**. [online], v.62, n. 3, p.596-602, 2010.
- APPARÍCIO, M. et al. Omentalização prostática em cães. **Brazilian Journal of Veterinary Research and Animal Science**, v.43, n.6, p.754-761, 2006.
- BARSANTI, J. A.; FINCO, D. R. Moléstias prostáticas do cão. In: ETTINGER, S. J. **Tratado de Medicina Interna Veterinária**. 3.ed. São Paulo: Malone, p.1941-1963, 1992.
- BASINGER, R. Surgical management of prostatic disease. **Compendium on Continuing Education Practicing Veterinarian**, v.29, p.993-999, 1987.
- BAUZAITE, N.; ANIULIENE, A. Enlarged prostate lesions of pure-bred and mongrel dogs. **MedycynaWeterynaryjna**. v.59, p.686-690, 2003.
- BETTINI, C. M. et al. Incidência de displasia coxofemoral em cães da raça Border Collie. **Arquivo de Ciências Veterinárias e Zoologia da UNIPAR**, Umuarama, v.10, n.1, p.21-25, 2007.
- BOJRAB, M. J. **Técnicas atuais em cirurgia de pequenos animais**. 5.ed. São Paulo: Roca, p.869, Edição Universitária, 2005.
- BROOK, A.; NIEMIEC, D. V. M. Periodontal disease – topical review. **Topics in Companion Animal Medicine**, cap.23, p.72-80, 2008.
- CALHEIROS, J. C. **Controle e Tratamento da Displasia**. 2007. Disponível em: <<http://arcadenoe.sapo.pt/article.php?id=330>>. Acesso em: 04 de abr de 2019.

CRAWFORD, J. et al. Comparison of computed tomography, tangential view radiography, and conventional radiography in evaluation of canine pelvic trauma. **Veterinary Radiology Ultrasound**, v.44, p.619-28, 2003.

DARVELID, A. W.; LINDE-FORSBERG, C. Dystocia in the bitch: a retrospective study of 182 cases. **J. Small Anim. Pract**, v.35, p.402-407, 1994.

DASSLER, C. L. Canine hip dysplasia: diagnosis and nonsurgical treatment. In: SLATTER, D. (Ed). **Textbook of small animal surgery**. 3.ed. Philadelphia: Saunders, p.2019-2028, 2003.

DAVIDSON, A.; BAKER, T. Reproductive ultrasound of the dog and tom. **Topics in Companion Animal Medicine**, cap.24, p.64-70, 2009.

DENNY, H. R.; BUTTERWORTH, S. J. **Cirurgia Ortopédica em Cães e Gatos**. 4.ed. São Paulo: Roca, p.484, 2006.

DOCAL, C. M.; CAMACHO, A. A. Síndrome braquicefálica: aspectos clínicos e importância de exames eletrocardiográficos e radiográficos na avaliação de alterações cardíacas secundárias à síndrome. **Waltham News**, 2008.

DOUGLAS, S. W.; WILLIAMSON, H. D. **Diagnóstico radiológico veterinário**. Zaragoza: Acribia, p.330, 1975.

DUELAND, R. T. et al. Effect of pubic symphysiodesis in dysplastic puppies. **Veterinary Surgery**, v.30, p.201-217, 2001.

ENEROTH, A. et al. Radiographic pelvimetry for assessment of dystocia in bitches: a clinical study in two terrier breeds. **J. Small Animal Practice**, v.40, p.257-264, 1999.

ENGLAND, G. C. et al. An investigation into the origin of the first fraction of the ejaculated. **Research of Veterinary Science**, v.49, p.66-70, 1990.

EVANS, H. E.; DELAHUNTA, A. Abdome, pelve e membro pélvico. In: **Guia para a dissecação do cão**. 5.ed. Rio de Janeiro: Guanabara Koogan, p.115-174, 2001.

FALCHI, M.; ROLLANDI, G. A. CT of pelvic fractures. **European Journal of Radiology**, v.50, p.96-105, 2004.

FERRI, S. T. S. et al. Ultrasonographic study of the postpartum uterine involution in bitches after cesarean section. **Arquivo Brasileiro de Medicina Veterinária e Zootecnia**, p.167-172, 2003.

FORTES, J. A. **Diagnóstico da displasia coxo-femoral canina**. 2008. Disponível em: <<http://www.labsbr.com.br/diagnchd.htm>>. Acesso em: 16 abr 2019.

FOSSUM, T. W. Surgery of the hemolymphatic system, p.617-634. In: FOSSUM, T. W. et al. (Ed), **Small Animal Surgery**. 3.ed. Mosby Elsevier: St Louis, 2007.

_____. Cirurgia do sistema digestório. In: FOSSUM, T. W. **Cirurgia de pequenos animais**. 3.ed. Rio de Janeiro: Elsevier, cap.19, p.319-530, 2008.

_____. **Cirurgia de pequenos animais**. 4.ed. São Paulo, cap.31, p.1026- 1027, 2015.

FROES, T. R. et al. Estudo comparativo e análise interobservador entre dois métodos de avaliação da displasia coxofemoral em cães. **Archives of Veterinary Science**, v.14, n.4, p.187-197, 2009.

FRY, M. M.; MCGAVIN, M. D. Bone marrow, blood cells, and lymphatic system, p.743-832. In: MCGAVIN, M. D.; Zachary J.F. (Eds), **Pathologic Basis of Veterinary Disease**. 4.ed. Mosby Elsevier: St Louis, 2007.

GIANELLA, P. et al. Oesophageal and gastric endoscopic foreign body removal: Complications and follow-up of 102 dogs. **Journal of Small Animal Practice**, p.649-654, 2008.

GOBELLO, C.; CORRADA, Y. Noninfectious Prostatic Diseases in Dogs. **Compendium on Continuing Education Practicing Veterinarian**, v.24, p.99-107, 2002.

GÓMEZ-OCHOA, P. **Síndrome braquicefálico y colapso traqueal: diagnóstico y tratamiento**. 5p. 2000.

GUILLAMONDEGUI, O. et al. The utility of the pelvic radiograph in the assessment of pediatric pelvic fractures. **Journal Orthopaedic Trauma**, v.55, p.236-239, 2003.

HAGE, M. C. F. N. S.; IWASAKI, M. Contribuição ao estudo radiográfico das rupturas diafragmáticas em cães e gatos. **Clínica Veterinária**, n.35, p.36-50, 2001.

HARARI, J. **Cirurgia de pequenos animais**. Porto Alegre: Editora Artes Médicas Sul Ltda, p.417, 1999.

HARASEN, G. Feline orthopedics. **The Canadian Veterinary Journal**, v.50, n.6, p. 669-670, 2007.

HEAD, L. L.; FRANCIS, D. A. Mineralized paraprostatic cyst as a potential contributing factor in the development of perineal hernias in a dog. **JAVMA**, p.533-535, 2002.

HEDLUND, C. S. Cirurgia do sistema reprodutivo e genital. In: FOSSUM, T. W. **Cirurgia dos pequenos animais**. São Paulo: Roca, p.596-601, 2002.

HEVERHAGEN, J. T. et al. Benign Prostate Hyperplasia: evaluation of treatment response with DCE / MRI. **Magnetic Resonance Materials in Physics Biology and Medicine**. v.17, p.5-11, 2004.

HODDINOTT, K. Traumatic diaphragmatic hernia in a 5-month-old boxer dog. **The Canadian Veterinary Journal**, v.54, n.5, p.507, 2013.

HOLMES, D. R.; ROBB, R. Trans-urethral ultrasound (TUUS) imaging for visualization and analysis of the prostate and associated tissues. **Studies in health technology and informatics**, v.70, p.126-132, 2000.

HOLSWORTH, I. G.; DECAMP, C. E. Luxação coxofemoral. In: SLATTER, D. **Manual de Cirurgia de Pequenos Animais**. 3.ed. São Paulo: Manole, 2007. p.2002-2008.

HOWE, L. M. Surgical methods of contraception and sterilization. **Theriogenology**, v. 66, n.3, p.500-509, 2006.

JOHNSON, A. L. Fundamentos de cirurgia ortopédica e tratamento de fraturas. In: FOSSUM, T. W. **Cirurgia de Pequenos Animais**. 4.ed. St. Louis, Missouri: Mosby Elsevier, p.1033-1410, 2014.

JOHNSTON, S. D. et al. Prostatic disorders in dog. **Animal Reproduct Science.**, v.60, p.405- 415, 2000.

KANEKO, J. J. et al. **Clinical Biochemistry of Domestic Animals.** San Diego: Academic Press, p. 932, 1997.

KATZUNG, B. G. **Farmacologia básica & clínica.** 8.ed. Rio de Janeiro: Guanabara Koogan, p.1504, 2003.

KELLER, G. G. et al. How the Orthopedic Foundation for Animals (OFA) is tackling inherited disorders in the USA: Using hip and elbow dysplasia as examples. **The Veterinary Journal**, n.189, p.197-202, 2011.

KUMAR, K. et al. Occurrence and pattern of long bone fractures in growing dogs with normal and osteopenic bones. **Journal of Veterinary Medicine Series A**, v.54, n.9, p.484-490, 2007.

LANZ, O. Lumbosacral and pelvic injuries. **The Veterinary Clinics of North America: Small Animal Practice**, v.32, p.949-962, 2002.

LATTIMER, J.; ESSMAN, S. The Prostate gland. In: THRALL, D. (Ed.), **Textbook of Veterinary Diagnostic Radiology.** 5.ed. St. Louis, Missouri: Saunders Elsevier, p.729-737, 2007.

LEAV, I. et al. Role of canine basal cells in pos natal prostatic development, induction of hyperplasia, and sex hormone-stimulated growth; and the ductal origin of carcinoma. **Prostate.** v.48, p.210-224, 2001.

LOPES, M. D. Aspectos microbiológicos da secreção uterina e da urina de animais com piometra canina. **Revista Brasileira de Reprodução Animal.** Belo Horizonte, v.26, p.123-124, 2002.

MAHAPOKAI, W. et al. Models of studying benign prostatic hyperplasia. **Prostate Cancer Prostatic Disease.** v.3, p.28-33, 2000.

MANLEY, P. A. et al. Long-term outcome of juvenile pubic symphysiodesis and triple pelvic osteotomy in dogs with hip dysplasia. **J. Am. Veterinary Medicine Association**, 230, p.206-210, 2007.

MASSÓ, J. F. B. et al. Revisión del braquicefálico y su abordaje quirúrgico. **Argos Informativo Veterinário**. p.52-56, 2007.

MCCARTHY, R. J. Hip Dysplasia management in younger dogs. **79th Western Veterinary Conference**, p.223, 2007.

MCGAVIN, D. M.; ZACHARY, J. F. **Bases da Patologia em Veterinária**. 4.ed. Rio de Janeiro, Elsevier, p.1540, 2009.

MCLAUGHLIN, R.; MILLER, C .W. Evaluation of hip joint and range of motion before and after triple pelvic osteotomy. **Veterinary Comparative Orthopedic Traumatol.**, v.4, p.65-69, 1991.

MEMON, M. A. Common causes of male dog infertility. **Theriogenology**, p.322-328, 2007.

MEESON, R.; CORR, S. Management of pelvic trauma: neurological damage, urinary tract disruption and pelvic fractures. **The Journal of Feline Medicine and Surgery**, v.13, p.347-361, 2011.

MINTO, B. W. et al. Avaliação Clínica da Denervação Acetabular em Cães com Displasia Coxofemoral Atendidos no Hospital Veterinário da FMVZ – Botucatu – SP. **Veterinária e Zootecnia**. v.19, p.91-98, 2012.

MUIR, W. W.; HUBBELL, J. A. E. Anesthetic procedures and techniques in small animals. In: **Handbook of veterinary anesthesia**. St. Louis: Mosby Company, p. 202-213, 1989.

NIU, Y. et al. Androgen and prostatic stroma. **Journal Andrology**, v.5, p.19-26, 2003.

NOGUEIRA, S. R. et al. Utilização do índice de distração no diagnóstico da displasia coxofemoral canina. **Clínica Veterinária**, v.10, n.54, p.28-42, 2005.

NORMAS DO COLÉGIO BRASILEIRO DE RADIOLOGIA VETERINÁRIA. São Paulo: CBVR, 2016. Acesso em: 28 de abril de 2019.

OLIVEIRA, M. S. Utilização de abraçadeiras de nailon para hemostasia preventiva na ovariossalpingohisterectomia em gatas **[Monografia de conclusão de curso online]** Escola de Medicina Veterinária da Bahia. Bahia. Brasil. [2006].

OLMSTEAD, M. L.; MATIS, U. Fractures of the Pelvis. In: BRINKER, W. O. et al. **Manual of Internal Fixation in Small Animal**. Berlim: Springer, p.148-154, 1998.

PACLIKOVA, K. et al. Diagnostic possibilities in the management of canine prostatic disorders. **Veterinary Medicina**. v.51, p.1-13, 2006.

PARRA, T. C. et al. Ingestão De Corpo Estranho Em Cães – Relato De Caso. **Revista Científica Eletrônica De Medicina Veterinária**, n.18, 2012.

PATRICELLI, A. J. et al. Juvenile pubic symphysiodesis in dysplastic puppies at 15 and 20 weeks of age. **Veterinary Surgery**, v.31, p.435-444, 2002.

PAYNE, W. J. **Displasia Coxofemoral**. 2008. Disponível em: <www.vidadecao.com.br>. Acesso em: 04 março 2019.

PEREIRA, G. et al. Clampe de Ganz no tratamento de urgência em lesões do anel pélvico. **Revista Brasileira de Ortopedia**, v.43, n.7, p.279-86, 2008.

PERERA, M. G. **Displasia Coxofemoral**. 2008. Disponível em: <<http://www.fasprotecaoanimal.org.br/displasia.asp>>. Acesso em: 16 abr 2019.

PIERMATTEI, D. L.; FLO, G. **Manual de Ortopedia e Tratamento de Fraturas de Pequenos Animais**. 3.ed. São Paulo: Manole, 2009.

RAISER, A. G. Hérnias em cães e gatos: análise de 188 casos e proposição de técnica de herniorrafia para ruptura costal do diafragma. 1993. 108f. **Tese** (Concurso para Professor Titular), Universidade Federal de Santa Maria, 1993.

RAJAGOPAL, F. R. C. S.; MARTIN, J. Giant fecaloma with idiopathic sigmoid megacolon. Report of a case and review of the literature. **Diseases of the Colon and Rectum**, v.45, p. 833-835, 2002.

ROCHA, L. B. et al. Denervação articular coxofemoral em cães com doença articular degenerativa secundária à displasia. **Ciência Animal Brasileira**. v.14, n.1, p.120-134, 2013.

RODRIGUES, B. A. et al. Abscesso prostático canino. **Hora Vet.**, v.18, p.69-73, 1998.

ROEHSIG, C. et al. Fixação de fraturas ilíacas em cães com parafusos, fios de aço e cimento ósseo de polimetilmetacrilato. **Ciência Rural**, Santa Maria, v.38, n.6, p.1675-1681, 2008.

ROSSI, C. N. Raças braquicefálicas e as doenças genéticas mais comuns. In: **Resumos das palestras proferidas durante o 8º COMPAVEPA**. São Paulo, Brasil, p.45-46, 2008.

SANTANA, L. A. et al. Avaliação radiográfica de cães com displasia coxofemoral tratados pela sinfisiodese púbica. **Arquivo Brasileiro de Medicina Veterinária e Zootecnia**, p.1102-1108, 2010.

SCHULZ, K. S. Diseases of the joints. In: FOSSUM, T.W. (Ed). **Small Animal Surgery**. St. Louis: Mosby Elsevier, p.1143-1315, 2007.

SCHULZ, K. S.; DEJARDIN, L. M. Surgical treatment of canine hip dysplasia. In: SLATTER, D. (Ed). **Textbook of small animal surgery**. 3.ed. Philadelphia: Saunders, p.2029-2059, 2003.

SILVA, L. A. F. et al. Orquiectomia em bovinos empregando abraçadeira de náilon na hemostasia preventiva: efeito da estação do ano, método de contenção e técnica cirúrgica. **Ciência Animal Brasileira**, v.10, p.261-270, 2009.

SILVA, F. B. **Método PennHIP e suas contribuições no controle de displasia coxofemoral**, Universidade Federal de Santa Maria Centro de Ciências Rurais, 2014.

SLATTER, D. H. **Manual de cirurgia de pequenos animais**. 3.ed. São Paulo, cap.33, p.471, 2007.

SMITH, J. Canine prostatic disease: a review of anatomy, pathology, diagnosis, and treatment. **Theriogenology**, p.375-383, 2008.

TARVIN, G. B.; LENEHAN, T. M.; Pelve, In: BOJRAB, M. J. **Técnicas atuais em cirurgia de pequenos animais**, 3.ed., São Paulo: Roca, 2005.

THEIR, M. E. et al. Diagnostic value of pelvic radiography in the initial trauma series in blunt trauma. **European Journal of Radiology**, v.15, p.1533-1537, 2005.

TOMLINSON, J. L. Fraturas do úmero. In: SLATTER, D. **Manual de Cirurgia de Pequenos Animais**. 3.ed. São Paulo: Manole, p.1905-1918, 2003.

TÔRRES, R. C. S. Uso de distrator articular no diagnóstico radiográfico precoce da displasia coxofemoral em cães. 70 f. **Tese** (Doutorado em Ciência Animal) - Escola de Veterinária da Universidade Federal de Minas Gerais, Belo Horizonte, 2003.

TÔRRES, R. C. S. et al. Frequência e assimetria da displasia coxofemoral em cães Pastor-Alemão. **Arquivo Brasileiro de Medicina Veterinária e Zootecnia**, v.51, n.2, p.153-156, 2001a.

_____. Frequência de displasia coxofemoral em cães da raça Ladrador Retriever no Estado de Minas Gerais. **Arquivo Brasileiro de Medicina Veterinária e Zootecnia**, v.53, n.4, 2001b.

TUDURY, E. A.; NOGUEIRA, S. R. A sinfisiodesse púbica juvenil como alternativa no tratamento da displasia coxofemoral canina. **Medvep – Revista Científica de Medicina Veterinária de Pequenos Animais**, p.289-94, 2003.

VAN DER MEEREN, S. et al. Peritoneopericardiale hernia diafragmatica met eenmaligepericardialeeffusiebijeen beagle. **Vlaams Diergeneeskundig Tijdschrift**, v.85, n.3, p.150-156, 2016.

VANNUCCHI, C. I. et al. Afecções prostáticas em cães: sinais clínicos, diagnóstico e tratamento. **Clínica Veterinária.**, v.2, p.37-41, 1997.


VOSS, K. et al. Pelvis. In: MONTAVON, P. M. et al. **Feline Orthopedic Surgery and Musculoskeletal Disease**, p. 423-441, 2009.

WALLACE, L. J. Canine hip dysplasia: Past and present. *Seminars in Veterinary Medicine and Surgery*. **Small Animal**. v.2, p.92-106, 1987.

WETMORE, L. A.; GLOWASKI, M. M. Epidural anesthesia and analgesia in critical care. **Clin Tech Small Anim Pract**, v.15, p.177-188, 2000.

WHITE, R. A. S. Prostatic surgery in the dog. **Clinic Technology Small Animal Practice**. v.15, p.46-51, 2000.

ANEXO A – Certificado de Realização do Estágio Curricular Supervisionado em Medicina Veterinária


 **Ministério da Educação**
Universidade Federal de Santa Maria
Centro de Ciências Rurais
Hospital Veterinário Universitário

HVU | UFSM
Hospital Veterinário Universitário

CERTIFICADO

Certificamos que a acadêmica **NATÁLIA REGINATO LAZZARI**, aluna do Curso de Graduação em Medicina Veterinária da Universidade Federal do Pampa -- UNIPAMPA - URUGUAIANA, realizou estágio curricular obrigatório na Clínica de Cirurgia de Pequenos Animais do HVU, no período de 28/01/2019 18/04/2019, perfazendo um total de 450 (quatrocentos e cinquenta) horas.

Hospital Veterinário Universitário da UFSM, aos dezoito dias do mês de abril de dois mil e dezenove.


Méd. Vet. Maicon Pinheiro
Orientador

Livro nº. 02., Pág.57, Certificado nº. 1.560

ANEXO B – Resultado de exames de hemograma e bioquímico do caso relatado de sinfisiodese púbica juvenil

Universidade Federal de Santa Maria
Hospital Veterinário Universitário
Laboratório de Análises Clínicas Veterinárias

RG: 104095 Nº do exame: 3022 Data: 20/03/19
Proprietário: Suelen Gae da Costa Krewer
Nome do animal: Loba Espécie: Canino Sexo: F
Raça: Pastor Alemão Idade: 7 meses

Histórico clínico: Claudicação e dor na região dos joelhos
Suspeita clínica: Ruptura do ligamento cruzado e displasia coxofemoral
Tratamento:

HEMOGRAMA			
Eritrograma	Resultado		Valores de referência
Hemácias:	6,38	$\times 10^9/\mu\text{L}$	5,5 – 8,5
Hemoglobina:	14,1	g/dL	12,0 – 18,0
Hematócrito:	43,0	%	37 – 55
VCM:	67,5	fL	60 – 77
CHCst:	32,7	%	32 – 36
RDW:	13,3	%	< 15
Proteínas plasmáticas:	6,0	g/dL	6,0 – 8,0
Plaquetas:	316000	$/\mu\text{L}$	200.000 – 500.000

Leucograma			
	Resultado		Valores de referência
	%	$/\mu\text{L}$	$/\mu\text{L}$
Leucócitos totais:	12,400	$/\mu\text{L}$	6.000 – 17.000
Segmentados:	73	9052	3.000 – 11.500
Linfócitos:	18	1984	1.000 – 4.800
Monócitos:	07	868	150 – 1.350
Eosinófilos:	04	496	150 – 1.250

Observação:
Requisitante: Larissa CRMV: Revisor: Gabriel V. Capetti
Médico Veterinário
CRMV 15182 CRMV: _____

Universidade Federal de Santa Maria
Hospital Veterinário Universitário
Laboratório de Análises Clínicas Veterinárias

RG: 104095 Nº do exame: 3022 Data: 20/03/19
Proprietário: Suelen Gae da Costa Krewer
Nome do animal: Loba Espécie: Canino Sexo: F
Raça: Pastor Alemão Idade: 7 meses


Histórico clínico: Claudicação e dor na região dos joelhos
Suspeita clínica: Ruptura do ligamento cruzado e displasia coxofemoral
Tratamento:

BIOQUÍMICA SÉRICA			
	Resultado		Valores de referência*
Albumina	3,1	g/dL	2,6 – 3,3
ALT	28,0	U/L	21 – 102
Creatinina	1,2	mg/dL	0,5 – 1,5
Fosfatase Alcalina	177,0	U/L	20 – 156
GGT	6,0	U/L	1,2 – 6,4
Proteínas Totais	5,6	g/dL	5,4 – 7,5
Ureia	19,0	mg/dL	20 – 56

*Valores de referência segundo de Kaneko et al. (1997)

Observação:
Requisitante: Larissa CRMV: Revisor: Gabriel V. Capetti
Médico Veterinário
CRMV 15182 CRMV: _____

ANEXO C – Resultado de exames de hemograma e bioquímico do caso relatado de abscesso parapróstático em canino



Universidade Federal de Santa Maria
 Hospital Veterinário Universitário
 Laboratório de Análises Clínicas Veterinárias


RG: 104419 N° do exame: 4141 Data: 09/04/2019
 Proprietário: Everton Fernandes Brasil
 Nome do animal: Thor Espécie: Canino Sexo: M
 Raça: SRD Idade: 4 anos

Histórico clínico:
 Suspeita clínica: Fecaloma, cisto prostático
 Tratamento:

HEMOGRAMA			
Eritrograma	Resultado		Valores de referência
Hemácias:	6,44	x 10 ⁹ /µL	5,5 – 8,5
Hemoglobina:	14,1	g/dL	12,0 – 18,0
Hematócrito:	40,7	%	37 – 55
VCM:	63,2	fL	60 – 77
CHCM:	34,6	%	32 – 36
RDW:	16,4	%	< 15
Proteínas plasmáticas:	6,6	g/dL	6,0 – 8,0
Plaquetas:	242.000 *	/µL	200.000 – 500.000

Leucograma			
	%	/µL	Valores de referência
Leucócitos totais:	20,900	/µL	6.000 – 17.000
Segmentados	81	16.929	3.000 – 11.500
Linfócitos	11	2.299	1.000 – 4.800
Monócitos	07	1.463	150 – 1.350
Eosinófilos	01	209	150 – 1.250

Observação: * macroplaquetas
 Requisitante: Tassiane CRMV: Revisor:  CRMV:
 Valéria Viana Barbosa
 Médica Veterinária
 CRMV/RS 16997



Universidade Federal de Santa Maria
 Hospital Veterinário Universitário
 Laboratório de Análises Clínicas Veterinárias

RG: 104419 N° do exame: 4142 Data: 09/04/2019
 Proprietário: Everton Fernandes Brasil
 Nome do animal: Thor Espécie: Canino Sexo: M
 Raça: SRD Idade: 4 anos



Histórico clínico:
 Suspeita clínica: Fecaloma, cisto prostático
 Tratamento:

BIOQUÍMICA SÉRICA			
	Resultado		Valores de referência*
Albumina	2,8	g/dL	2,6 – 3,3
ALT	31,0	UI/L	21 – 102
Creatinina	1,1	mg/dL	0,5 – 1,5
Fosfatase Alcalina	45,0	UI/L	20 – 156
Proteínas Totais	6,6	g/dL	5,4 – 7,5
Ureia	18,0	mg/dL	20 – 56

*Valores de referência segundo de Kaneko et al. (1997)

Observação:
 Requisitante: Tassiane CRMV: Revisor:  CRMV:
 Valéria Viana Barbosa
 Médica Veterinária
 CRMV/RS 16997

ANEXO D – Resultado de exames de hemograma bioquímico do caso relatado de osteossíntese de ílio com fio de cerclagem


Universidade Federal de Santa Maria
 Hospital Veterinário Universitário
 Laboratório de Análises Clínicas Veterinárias
 

RG: 103593 N° do exame: 1447 Data: 08/02/2019
 Proprietário: Lucas dos Santos da Silva
 Nome do animal: Aisha Espécie: Canino Sexo: F
 Raça: Shih Tzu Idade: 1 ano 2 meses


Histórico clínico:
 Suspeita clínica: Luxação sacroiliaca
 Tratamento:

HEMOGRAMA



Eritograma	Resultado	Valores de referência
↳ Hemácias:	4,74 x 10 ⁹ /μL	5,5 – 8,5
Hemoglobina:	11,5 g/dL	12,0 – 18,0
↳ Hematócrito:	35,1 %	37 – 55
VCM:	74,1 fL	60 – 77
CHCM:	32,7 %	32 – 36
RDW	13,5 %	< 15
↳ Proteínas plasmáticas:	6,6 g/dL	6,0 – 8,0
Plaquetas:	410.000 /μL	200.000 – 500.000
metarrubricitos	03	/100 leucócitos

Leucograma	Resultado	Valores de referência
	% /μL	/μL
Leucócitos totais:	24.100 /μL	6.000 – 17.000
Segmentados	83 20.003	3.000 – 11.500
Linfócitos	07 1.687	1.000 – 4.800
Monócitos	07 1.687	150 – 1.350
Eosinófilos	03 723	150 – 1.250

Observação: Policromasia (+) Macroplaquetas. Presença de neutrófilos hipersegmentados, linfócitos reativos e monócitos ativados.

Requisitante: Tassiane CRMV: Revisor:  CRMV:

Camila B. Emanuelli Mello
 Médica Veterinária
 CRMV-RS 14288


Universidade Federal de Santa Maria
 Hospital Veterinário Universitário
 Laboratório de Análises Clínicas Veterinárias
 

RG: 103593 N° do exame: 1448 Data: 08/02/2019
 Proprietário: Lucas dos Santos da Silva
 Nome do animal: Aisha Espécie: Canino Sexo: F
 Raça: Shih Tzu Idade: 1 ano 2 meses


Histórico clínico:
 Suspeita clínica: Luxação sacroiliaca
 Tratamento:

BIOQUÍMICA SÉRICA

	Resultado	Valores de referência*
Albumina	3,3 g/dL	2,6 – 3,3
ALT	48,0 UI/L	21 – 102
Creatinina	1,0 mg/dL	0,5 – 1,5
Fosfatase Alcalina	228,0 UI/L	20 – 156
Proteínas Totais	5,8 g/dL	5,4 – 7,5
Ureia	36,0 mg/dL	20 – 56

*Valores de referência segundo de Kaneko et al. (1997)

Observação:

Requisitante: Tassiane CRMV: Revisor:  CRMV:

Camila B. Emanuelli Mello
 Médica Veterinária
 CRMV-RS 14288