

**UNIVERSIDADE FEDERAL DO PAMPA
CAMPUS URUGUAIANA
CURSO DE MEDICINA VETERINÁRIA**

**RELATÓRIO DE ESTÁGIO CURRICULAR
SUPERVISIONADO EM MEDICINA VETERINÁRIA**

Orientadora: Claudia Acosta Duarte

Eduarda Costa Lamberti

Uruguaiana, junho de 2018

EDUARDA COSTA LAMBERTI

**RELATÓRIO DE ESTÁGIO CURRICULAR SUPERVISIONADO EM
MEDICINA VETERINÁRIA**

Relatório de Estágio Curricular Supervisionado em Medicina Veterinária apresentado ao Curso de Medicina Veterinária, Campus Uruguaiana da Universidade Federal do Pampa, como requisito parcial para obtenção do título de Bacharel em Medicina Veterinária.

Orientador: Médica Veterinária, Msc, Dr.
Claudia Acosta Duarte

**Uruguaiana
2018**

EDUARDA COSTA LAMBERTI

Relatório de Estágio Curricular Supervisionado em Medicina Veterinária apresentado ao Curso de Medicina Veterinária, Campus Uruguaiana da Universidade Federal do Pampa, como requisito parcial para obtenção do título de Bacharel em Medicina Veterinária.

Área de concentração: Clínica e cirurgia de equinos.

Relatório apresentado e defendido em 19 junho de 2018

Profa. Dra. Claudia Acosta Duarte
Orientadora

Mestranda Geórgia Camargo Góss
Universidade Federal do Pampa - UNIPAMPA

Prof. Dr. Marcos da Silva Azevedo
Universidade Federal do Pampa - UNIPAMPA

Dedico o meu empenho neste trabalho à
família, amigos e professores.

AGRADECIMENTOS

Agradeço imensamente a Deus por me proporcionar viver momentos maravilhosos como a conclusão do curso tão sonhado.

Aos meus pais Paulo e Eliani e irmã Camila, por terem me incentivado desde jovem a lutar pelos meus sonhos, e apoiarem a escolha de Medicina Veterinária. Obrigado por toda força que me passaram nesses anos que, apesar de serem idealizados, tiveram muitos obstáculos e tropeços.

Às minhas tias Marlise e Oracélia, pela transmissão de bons pensamentos, tranquilidade e principalmente carinho.

À vó Rosalina, por me propagar a sua fé sempre que precisei.

Ao meu namorado Luis Felipe, por não medir esforços e fazer o impossível acontecer.

Aos meus avós queridos Clarício, Rosa e José, que muito me apoiaram para começar essa caminhada, mas que infelizmente partiram cedo.

Aos colegas que conquistei a amizade durante a faculdade, em especial as amigas Camila, Vanuza, Bibiana, Flavia, Andressa e Josiane.

Agradeço também aos professores Tiago Gallina e Ingrid Machado pela oportunidade que tive de participar, aprender e conviver com os colegas do setor de Ovinocultura e Diagnóstico por Imagem. E em especial à minha orientadora Claudia Acosta Duarte, que me despertou o gosto pela área de clínica e cirurgia de equinos através das suas aulas, e por ter me recebido em seu setor de Clínica e Cirurgia de Grandes Animais.

Aos demais professores da UNIPAMPA, a minha gratidão e enorme admiração.

Obrigado à equipe do CMC, Dr. Álvaro, Elton e Samuel, pela recepção, paciência e pelos ensinamentos. Bem como o pessoal da Fazenda Gericó, pelo carinho com que fui tratada, e por terem feito eu gostar de café preto.

À Coudelaria de Rincão, na pessoa do Tenente Médico Veterinário Eduardo Vogel, pela confiança em mim depositada durante o período de estágio e pelos ensinamentos regados a mate.

E a todas as pessoas que de alguma forma contribuíram para a minha jornada acadêmica.

ESTÁGIO CURRICULAR SUPERVISIONADO EM MEDICINA VETERINÁRIA – ÁREA CLÍNICA E CIRURGIA DE EQUINOS

O presente relatório de estágio curricular supervisionado em Medicina Veterinária (ECSMV) tem como objetivo descrever os locais de estágio e as atividades desenvolvidas, dando ênfase em dois casos acompanhados durante o período. O primeiro estágio foi realizado do dia 23 de fevereiro ao dia 29 de março de 2018, no Centro Médico de Cavalos (CMC), localizado no interior do município de Varginha, região sul do estado de Minas Gerais, supervisionado pelos Médicos Veterinários Samuel Pereira Simonato e Elton Peres Pereira. Foram realizadas atividades relacionadas a clínica e cirurgia de equinos, perfazendo um total de 200 horas. O hospital possui uma área para a recepção dos animais e seus proprietários, e disponibiliza atendimentos clínicos e cirúrgicos 24h. Durante esse período, a maioria dos atendimentos foram referentes ao trato digestório, e a raça Mangalarga Marchador foi a mais atendida. O segundo estágio foi realizado do dia 09 de abril a 27 de maio de 2018, na Coudelaria e Campo de Instrução de Rincão, no interior do município de São Borja, Rio Grande do Sul, sob supervisão do Médico Veterinário Eduardo Fagundes Vogel, perfazendo um total de 280 horas. A Coudelaria é o local de produção de equinos para o todo o Exército Brasileiro, e conta com um bloco cirúrgico e uma ampla enfermaria. Predominantemente, os casos atendidos foram relacionados ao tecido tegumentar e ao manejo sanitário. A realização do estágio contribuiu muito para ampliar o conhecimento sobre a medicina equina, pois oportunizou à graduanda, a prática nos procedimentos clínicos e cirúrgicos durante os atendimentos.

LISTA DE ILUSTRAÇÕES

- Figura 1: Frente do pavilhão (A), a área de recepção (B) e o bloco cirúrgico (C) do Centro Médico de Cavalos – CMC.....13
- Figura 2: Baias para égua e potro (A), baias individuais (B) e percurso entre a recepção e a farmácia (C).....13
- Figura 3: Troncos de contenção da enfermaria (A) e área com tronco de contenção destinada para curativos de animais à campo (B) na Coudelaria e Campo de Instrução de Rincão.....15
- Figura 4: Arraçamento de um lote de potros.....19
- Figura 5: Casuística mais atendida da Coudelaria de Rincão. Doença da linha branca em membro torácico direito (A), miíase em pênis (B) e laceração na região perineal de égua (C).....20
- Figura 6: Líquido peritoneal coletado, turvo de coloração amarelada.....24
- Figura 7: Jejuno com região de estenose (seta) e a compactação (asterisco) (A) e durante o procedimento de ordenha manual do conteúdo intraluminal (B).....25
- Figura 8: Lesões granulomatosas encontradas no jejuno (seta).....26
- Figura 9: Segmento contendo lesões em decorrência de isquemia tecidual (seta).....26
- Figura 10: Ângulo caudal (A) e dorsal (B) de equino, demonstrando o abdômen expandido (A) com área tricotomizada (B).....35

Figura 11: Início do procedimento cirúrgico com o início da incisão de pele (A), a localização do segmento de cólon menor obstruído (B) e o fecaloma removido do lúmen intestinal (C).....36

LISTA DE TABELAS

Tabela 1:	Atividades realizadas no Centro Médico de Cavalos, em Varginha, MG, do dia 23 de fevereiro ao dia 29 de março de 2018.....	18
Tabela 2:	Atendimentos clínicos realizados no Centro Médico de Cavalos, em Varginha, MG, do dia 23 de fevereiro ao dia 29 de março de 2018.....	18
Tabela 3:	Atendimentos cirúrgicos realizados no Centro Médico de Cavalos, em Varginha, MG, do dia 23 de fevereiro ao dia 29 de março de 2018.....	19
Tabela 4:	Exames radiográficos por região afetada, realizados no Centro Médico de Cavalos, em Varginha, MG, do dia 23 de fevereiro ao dia 29 de março de 2018.....	19
Tabela 5:	Atividades realizadas na Coudelaria e Campo de Instrução de Rincão, em São Borja, RS, do dia 09 de abril ao dia 27 de maio de 2018.....	22
Tabela 6:	Atendimentos clínicos realizados na Coudelaria e Campo de Instrução de Rincão, em São Borja, RS, do dia 09 de abril ao dia 27 de maio de 2018.....	22
Tabela 7:	Exames radiográficos por região afetada, realizados na Coudelaria e Campo de Instrução de Rincão, em São Borja, RS, do dia 09 de abril ao dia 27 de maio de 2018.....	22

LISTA DE ABREVIATURAS E SIGLAS

AINES – anti-inflamatório não esteroidal

B.I.D. – duas vezes ao dia

bpm - Batimentos por minuto

cm - Centímetros

dL - Decilitro

EGG - Éter Gliceril Guaiacol

ECSMV - Estágio Curricular Supervisionado em Medicina Veterinária

g – Gramas

GTA – Guia de Trânsito Animal

h - horas

IV - intravenosa

IM - intramuscular

Kg - Quilogramas

L - Litros

MG - Minas Gerais

mg - Miligramas

ml – Mililitros

MPA – Medicação pré-anestésica

mrpm - Movimentos respiratórios por minuto

MTE – membro torácico esquerdo

RS - Rio Grande do Sul

SC - subcutâneo

S.I.D. – uma vez ao dia

T.I.D. – três vezes ao dia

UNIPAMPA - Universidade Federal do Pampa

UI - Unidades internacionais

VO – via oral

µL - Microlitro

SUMÁRIO

1 - INTRODUÇÃO	12
2 - ATIVIDADES DESENVOLVIDAS	13
2.1 - Descrição dos locais de estágio	13
2.1.1 – Centro Médico de Cavalos - CMC	13
2.1.2 – Coudelaria e Campo de Instrução de Rincão	15
2.2 - Atividades desenvolvidas	16
2.2.1 – Centro Médico de Cavalos – CMC - Varginha, MG	16
2.2.2 – Coudelaria e Campo de Instrução de Rincão – São Borja, RS.....	19
3 - DISCUSSÃO	23
3.1 – Cólica por compactação de intestino delgado.....	23
3.1.1 - Introdução.....	23
3.1.2 - Relato de caso.....	23
3.1.3 - Discussão	28
3.2 – Cólica por fecaloma em cólon menor ou descendente	33
3.2.1 - Introdução.....	33
3.2.2 - Relato de caso.....	34
3.2.3 - Discussão	37
4 - CONCLUSÃO	41
REFERÊNCIAS	42
ANEXO A: Certificado do Estágio Curricular Supervisionado em Medicina Veterinária.....	50
ANEXO B: Certificado do Estágio Curricular Supervisionado em Medicina Veterinária.....	51

1 - INTRODUÇÃO

A equideocultura é uma atividade que há muito vem conquistando espaço em diversos setores, como do esporte, lazer, saúde e negócios, sendo o plantel brasileiro, um dos maiores do mundo. A magnitude do ramo no país fomenta um mercado de trabalho totalmente voltado a esta espécie, como a medicina equina. O estágio curricular foi realizado em dois locais, nas áreas de clínica e cirurgia de equinos, sob orientação da professora Doutora Claudia Acosta Duarte.

O primeiro local de estágio foi o Centro Médico de Cavalos (CMC), em Varginha, MG, sob supervisão dos Médicos Veterinários Samuel Pereira Simonato e Elton Peres Pereira. O período foi do dia 23 de fevereiro ao dia 29 de março, perfazendo um total de 200 horas. Acompanhou-se casos clínicos e cirúrgicos do sistema tegumentar, locomotor e digestório, sendo a última, a afecção cirúrgica mais recorrente.

O segundo local foi a Coudelaria e Campo de Instrução de Rincão, uma unidade militar localizada na zona rural de São Borja, RS, sob supervisão do Tenente Médico Veterinário Eduardo Fagundes Vogel. O período foi do dia 09 de abril ao dia 27 de maio, realizando 280 horas. O local visa a produção de equinos para distribuir a todas as unidades do Exército Brasileiro, portanto atua desde a reprodução até a formação de um cavalo adulto. Durante esse período acompanhou-se a área de clínica de equinos, o que compreendeu principalmente afecções tegumentares, seguido pelo sistema digestório e manejo sanitário.

O presente trabalho tem o objetivo de descrever os locais bem como as atividades desenvolvidas durante o Estágio Curricular Supervisionado em Medicina Veterinária (ECSMV).

2 - ATIVIDADES DESENVOLVIDAS

2.1 - Descrição dos locais de estágio

2.1.1 – Centro Médico de Cavalos - CMC

O Centro Médico de Cavalos (CMC) fica localizado no interior de Varginha, município situado na região sul do estado de Minas Gerais. Foram realizadas 200 horas de atividades no período do dia 23 de fevereiro a 29 de março, sob supervisão dos Médicos Veterinários Elton Peres Pereira e Samuel Pereira Simonato.

O hospital iniciou suas atividades recentemente na área de clínica e cirurgia de equinos, dispondo de atendimento 24 horas. Sua equipe é composta por dois médicos veterinários, uma faxineira e um tratador. As instalações ficam no interior de uma fazenda produtora de café na zona rural do município.

A estrutura é composta por um pavilhão que conta com um amplo espaço para recepção de pacientes (Figura 1), quatro troncos de contenção, uma farmácia, uma lavanderia, uma câmara escura para processamento de imagens radiográficas, um banheiro, uma sala de indução anestésica, uma sala de paramentação, um bloco cirúrgico (Figura 1) e oito baias (Figura 2). Externamente a este pavilhão, também fazem parte do hospital um tronco para crioterapia; um escritório; dez baias, sendo destas, quatro baias para mãe e potro (Figura 2); três piquetes cercados por listões e um desembarcador.

Além dos atendimentos clínicos e cirúrgicos, o local oferece serviço de radiografia, ultrassonografia e termografia.



Figura 1 - Frente do pavilhão (A), a área de recepção (B) e o bloco cirúrgico (C) do Centro Médico de Cavalos – CMC. Fonte: Arquivo pessoal.



Figura 2 - Baias para égua e potro (A), baias individuais (B) e percurso entre a recepção e a farmácia (C). Fonte: Arquivo pessoal.

2.1.2 – Coudelaria e Campo de Instrução de Rincão

A Coudelaria e Campo de Instrução de Rincão há mais de 80 anos é um criatório de equinos para o Exército Brasileiro, contando com um grande acervo de campo e possuindo condições para manter mais de 500 animais entre éguas e potros. O objetivo desse local é distribuir cavalos de qualidade para cerimoniais militares, instrução e representação no âmbito do Exército, para todos os regimentos do país.

A unidade militar situa-se no interior do município de São Borja, RS, e possui um escritório denominado seção veterinária, contando com uma equipe de sete Tenentes Médicos Veterinários, cada qual responsável por uma parte do plantel.

O círculo onde realiza-se as atividades voltadas à veterinária localiza-se a 800 metros da seção. Essa área possui o pavilhão de monta, onde os garanhões são conduzidos até o manequim para coleta de sêmen durante a estação de monta, e onde realiza-se o acompanhamento ultrassonográfico folicular das éguas, bem como a inseminação artificial e, dispõe também de laboratório de biotecnologia para processamento de sêmen e embriões; o pavilhão I, com baias destinadas as matrizes e seus neonatos e com tronco de contenção; uma mangueira onde inicia-se o desmame; o pavilhão II, com baias destinadas ao arraçamento de potros após o desmame e com tronco de contenção; uma enfermaria; um bloco cirúrgico e dois pavilhões de baias destinadas aos animais em atividade de hipismo, aos garanhões e aos enfermos que necessitem de maiores cuidados.

A enfermaria é caracterizada por uma área coberta, onde comporta três troncos de contenção, e possui seções para a farmácia e depósito de solução para fluidoterapia. Nesse local eram realizados os atendimentos e os curativos dos animais estabulados (Figura 3). Lateral a enfermaria situa-se uma pequena área coberta, com piquetes calçados de concreto e tronco de contenção, destinada aos curativos dos animais à campo (Figura 3), os quais permaneciam soltos devido à pouca gravidade ou a cronicidade de seus problemas.

A Coudelaria também conta com uma ala completa de casqueamento e ferrageamento, com profissionais capacitados para avaliar os aprumos e confeccionar cuidadosamente o tipo de ferradura necessária para cada animal.



Figura 3 - Troncos de contenção da enfermaria (A) e área com tronco de contenção destinada para curativos de animais à campo (B) na Coudelaria e Campo de Instrução de Rincão. Fonte: Arquivo pessoal.

2.2 - Atividades desenvolvidas

2.2.1 – Centro Médico de Cavalos – CMC - Varginha, MG

O Centro Médico de Cavalos recebe animais de toda região sul do estado e oferece atendimento clínico e cirúrgico 24 horas durante toda a semana. O hospital também recebe animais para exames complementares como radiografia, ultrassonografia e termografia, e oferece atendimento clínico externo.

A rotina diária tinha início às sete horas da manhã com o exame clínico, medicação e curativo dos animais internados. Os pacientes eram conduzidos a caminhadas com pastoreio pela manhã e pela tarde.

Conforme a necessidade, era feita a reposição dos recipientes contendo produtos para antissepsia, os quais estavam presentes nos quatro troncos de contenção. Usualmente era realizada a limpeza e organização da farmácia, bloco cirúrgico e sala de paramentação.

Os principais casos recebidos foram referentes ao trato digestório, com resolução cirúrgica. Também foram atendidos casos de afecções do sistema locomotor e tegumentar.

Durante a permanência no hospital, teve-se oportunidade de auxiliar na maioria dos procedimentos clínicos e cirúrgicos quantificados na Tabela 1 e identificados individualmente nas Tabelas 2, 3 e 4.

Os pacientes internados em pós-operatório imediato eram observados por estagiários durante plantões noturnos, enquanto houvesse necessidade, e os pacientes fora de observação eram inspecionados todo dia ao escurecer e às três horas da madrugada. A alimentação era fornecida duas vezes ao dia e os animais dispunham de pastagem à vontade.

Os equinos Mangalarga Marchador apresentaram maior incidência, e isso se deve ao fato da região sul ser o seleiro da raça há cerca de 200 anos. Antigamente, a finalidade da raça era cavalos marchadores resistentes para cavalgadas longas. Hoje, além dessas características que ainda são preservadas para o serviço de campo, os animais são levados a exposições morfológicas e campeonatos grandiosos de marcha em todo o país.

Durante o estágio, 80% dos animais atendidos no hospital pertenciam a raça Mangalarga marchador, sobrepondo-se a outras raças que também foram atendidas como Quarto de Milha, cuja atividade é de vaquejada e rédeas, também presente no estado; Lusitano, pela atividade de hipismo; e Bretão, devido a proximidade de criatório de cavalos de tração.

Tabela 1 – Atividades realizadas no Centro Médico de Cavalos, em Varginha, MG, do dia 23 de fevereiro ao dia 29 de março de 2018.

Atividades realizadas	Número	%
Atendimentos cirúrgicos	4	19,04
Atendimentos clínicos	7	33,33
Coleta e remessa de material	1	4,76
Exames radiográficos	6	28,57
Necropsias	3	14,28
Total de atividades realizadas	21	100

Tabela 2 – atendimentos clínicos realizados no Centro Médico de Cavalos, em Varginha, MG, do dia 23 de fevereiro ao dia 29 de março de 2018.

Atendimentos clínicos	Número	%
Cólica por compactação de cólon maior	1	14,28
Edema de pálpebra superior	1	14,28
Laminite crônica	1	14,28
Paralisia de nervo facial	1	14,28
Pitiose no MTE, olho e maxilar	1	14,28
Rachadura de casco	1	14,28
Reação inflamatória por picada de himenóptero	1	14,28
Total de atendimentos clínicos	7	100

Tabela 3 – Atendimentos cirúrgicos realizados no Centro Médico de Cavalos, em Varginha, MG, do dia 23 de fevereiro ao dia 29 de março de 2018.

Atendimentos cirúrgicos	Número	%
Cólica por compactação de intestino delgado	1	25
Fecaloma em cólon menor	1	25
Fratura de tíbia	1	25
Pneumotórax	1	25
Total de atendimentos cirúrgicos	4	100

Tabela 4 – Exames radiográficos por região afetada, realizados no Centro Médico de Cavalos, em Varginha, MG, do dia 23 de fevereiro ao dia 29 de março de 2018.

Radiografias	Número	%
Casco	4	66,66
Mandíbula	1	16,66
Tíbia	1	16,66
Total de radiografias	6	100

2.2.2 – Coudelaria e Campo de Instrução de Rincão – São Borja, RS

As atividades realizadas na Coudelaria abrangem o ciclo completo da criação de equinos, portanto, pode-se acompanhar diferentes manejos como o reprodutivo das fêmeas e dos garanhões, dos neonatos, de desmame, alimentar (Figura 4) e sanitário. A área de clínica e cirurgia, que foi a mais acompanhada pela graduanda.




Figura 4 - Arraçoamento de um lote de potros. Fonte: Arquivo pessoal.

A rotina diária iniciava-se a partir das oito horas da manhã com os curativos dos animais à campo e dos estabulados. No decorrer do dia, alguns animais internados eram levados para pastorejar.

Conforme a necessidade de auxílio, também eram acompanhadas as atividades nos pavilhões I e II, bem como o manejo de alguns lotes à campo. Ambos os pavilhões usufruem de tronco de contenção e, todo dia os animais são embretados para serem revisados e os enfermos terem seus curativos refeitos, e logo após são liberados para a alimentação.

Devido a extensa manada, era realizada a separação em grandes lotes conforme a categoria, cada um situado em um campo nomeado, portanto, à medida que tal geração avança, é destinada a uma unidade diferente. Essas unidades compreendiam as éguas gestantes; éguas com cria ao pé; potros desmamados; potros de ano, separados entre machos e fêmeas; cavalos em processo de doma e geriátricos.

Pôde-se colaborar no manejo sanitário de alguns lotes de animais, como a imunização contra raiva, leptospirose e adenite equina.

Durante o período de estágio foram acompanhados a marcação dos potros desmamados e dois eventos militares: a temporada hípica e a remonta militar. No

primeiro, pôde-se participar da admissão dos equinos oriundos de várias cidades, mediante a conferência das Guias de Trânsito Animal (GTA) e presenciar algumas provas equestres. O segundo evento ocorre anualmente e consiste na visita de autoridades militares, cujo objetivo é determinar o destino dos animais aptos para a distribuição as demais unidades militares.

As atividades acompanhadas estão descritas na Tabela 5, sendo os sistemas locomotor e tegumentar os mais afetados (Tabela 6), representados pela ocorrência de doença da linha branca e miíases (Figura 5), e a realização de exames radiográficos (Tabela 7). A estagiária teve participação ativa na realização das atividades.

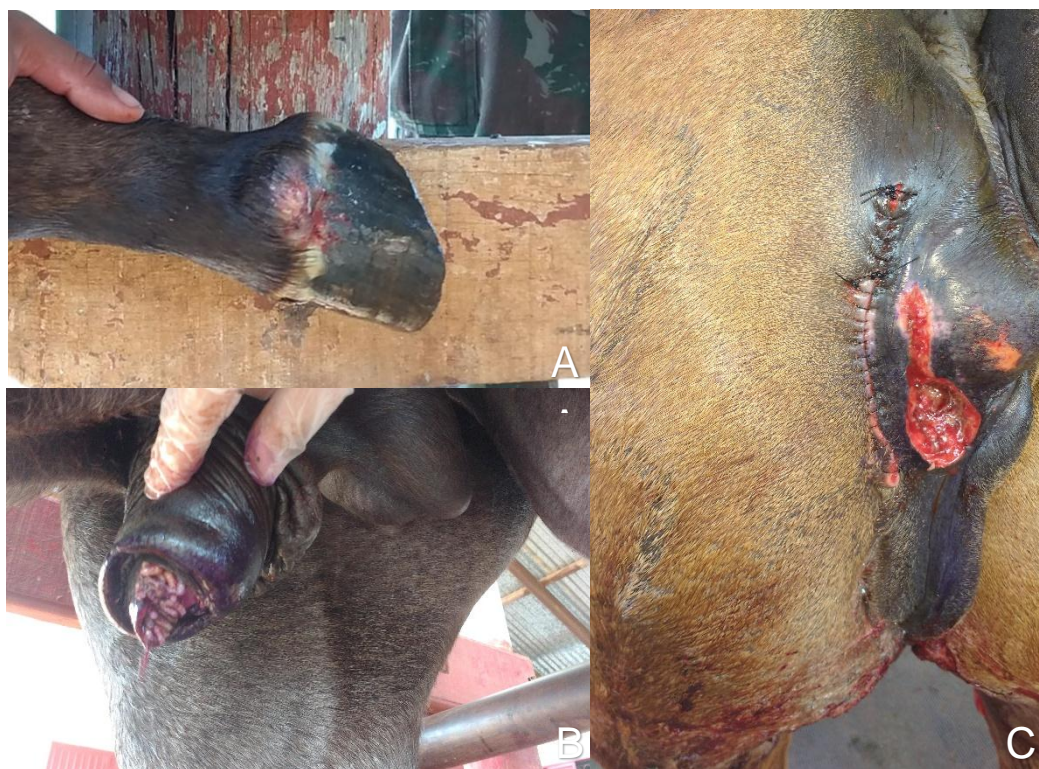

Figura 5 - Casuística mais atendida da Coudelaria de Rincão. Doença da linha branca em membro torácico direito (A), miíase em pênis (B) e laceração na região perineal de égua (C). Fonte: Arquivo pessoal.

Tabela 5 – Atividades realizadas na Coudelaria e Campo de Instrução de Rincão, em São Borja, RS, do dia 09 de abril ao dia 27 de maio de 2018.

Atividades realizadas	Número	%
Atendimentos clínicos	28	19,85
Atendimentos cirúrgicos	5	3,54
Radiografias	7	4,96
Ultrassonografias	1	0,70
Vacinação	100	70,92
Total de atividades realizadas	141	100

Tabela 6 – Atendimento clínicos realizados na Coudelaria e Campo de Instrução de Rincão, em São Borja, RS, do dia 09 de abril ao dia 27 de maio de 2018.

Atendimentos clínicos	Número	%
Cólica sem diagnóstico definitivo	3	10,71
Doença da linha branca	7	25
Feridas	14	50
Miíases	4	14,28
Total de atendimentos clínicos	28	100

Tabela 7 – Exames radiográficos por região afetada, realizados na Coudelaria e Campo de Instrução de Rincão, em São Borja, RS, do dia 09 de abril ao dia 27 de maio de 2018.

Radiografias	Número	%
Mandíbula	1	14,28
Metatarso	3	42,85
Terceira falange	3	42,85
Total de radiografias	7	100

3 - DISCUSSÃO

3.1 – Cólica por compactação de intestino delgado

3.1.1 - Introdução

A síndrome cólica refere-se a um conjunto de manifestações clínicas causadas por qualquer alteração no trato gastrintestinal dos equinos (THOMASSIAN, 2005).

Constantemente o intestino delgado do equino está envolvido em injúrias que causam cólica (Allen et al., 1988), e as obstruções representam uma importante causa de intervenção cirúrgica (DUCHARME et al., 1983; PHILLIPS e WALMSLEY 1993).

Dentre as possíveis causas, Kasper e Doran (1993); e Kraus-Hansen (1995), destacam neoplasia, fibrose, abscesso, trico ou fitobezoar e compactação por ascarídeos.

O objetivo do presente relato foi discorrer sobre o quadro clínico e os achados cirúrgicos de um equino com compactação de intestino delgado decorrente de estenose de jejuno.

3.1.2 - Relato de caso

Foi atendido no CMC um equino, fêmea de 3 anos de idade, raça Mangalarga Marchador, pesando 350 kg, cujo histórico era de desconforto abdominal iniciado no dia anterior, com sinais de inquietação, olhar para o flanco e escavar o chão.

Imediatamente após a chegada do animal, foi realizada a tricotomia e antisepsia do pescoço na região da veia jugular externa com iodo degermante e álcool 70%, para cateterização do animal. A descompressão gástrica foi feita por

meio de uma sonda nasogástrica, onde se obteve cerca de 10 litros de conteúdo de coloração esverdeada.

O animal apresentava-se com frequência cardíaca de 64 bpm, frequência respiratória de 20 mrpm, temperatura retal de 38° C e halo toxêmico presente na mucosa oral. A motilidade estava diminuída nos quadrantes dorsal direito e esquerdo e ventral direito e ausente no quadrante ventral esquerdo, e verificação do intestino delgado distendido na palpação retal. Foi feito a tricotomia e antissepsia cerca de 10 cm caudal ao processo xifoide para a paracentese abdominal, onde obteve-se líquido peritoneal turvo de coloração amarelada (Figura 6).

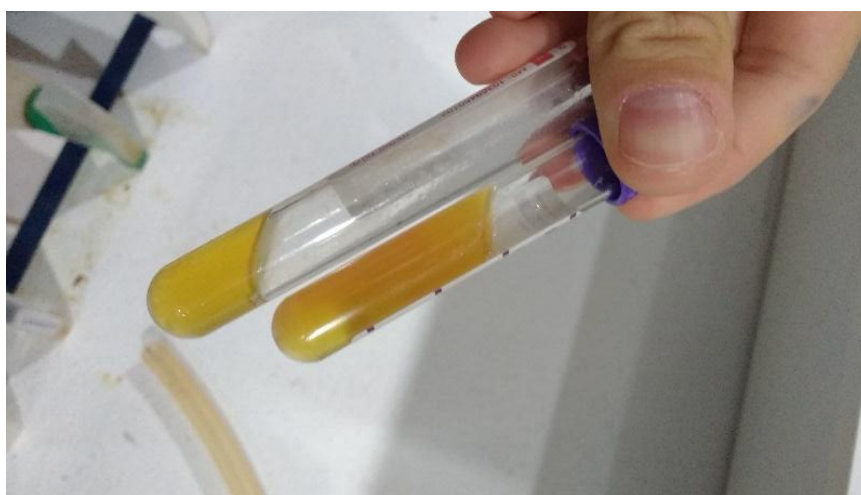

Figura 6 - Líquido peritoneal coletado, turvo de coloração amarelada. Fonte: Arquivo pessoal.

Diante dos sinais clínicos evidenciados, e com a concordância do proprietário, o animal foi encaminhado para o tratamento cirúrgico. O animal foi preparado para o procedimento com a limpeza dos cascos e lavagem da boca. A medicação pré-anestésica (MPA) foi realizada por via intravenosa (IV) com cloridrato de xilazina na dose de 1 mg/kg, Éter Gliceril Guaiacol (EGG) na dose de 100 mg/kg e indução com cloridrato de cetamina na dose de 2 mg/kg. A manutenção foi efetuada por via inalatória com isoflurano.

Em decúbito dorsal, iniciou-se a tricotomia e antissepsia da região ventral do abdome com iodo degermante e álcool 70%, seguido da colocação dos panos de campo. Foi realizada uma incisão de pele e subcutâneo na região mediana do abdome, seguida pela incisão de linha alba e peritônio.

Tendo acesso a cavidade, foi localizado e inspecionado todo o intestino delgado, onde foi evidenciado estenose jejunal em região imediatamente aboral à compactação (Figura 7). O conteúdo foi massageado e ordenhado em direção ao ceco.

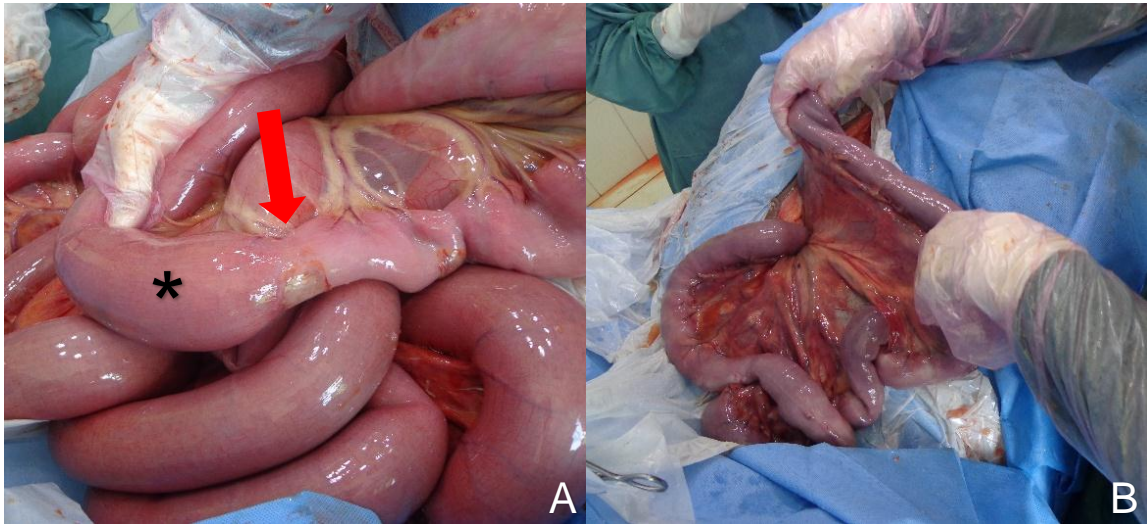


Figura 7 - Jejunum com região de estenose (seta) e a compactação (asterisco) (A) e durante o procedimento de ordenha manual do conteúdo intraluminal (B). Fonte: Arquivo pessoal.

Durante a avaliação pode-se perceber algumas lesões petequiais, principalmente nos segmentos mais proximais, lesões granulomatosas (Figura 8), lesões decorrentes de isquemia (Figura 9) e lesões sugestivas de aderências.

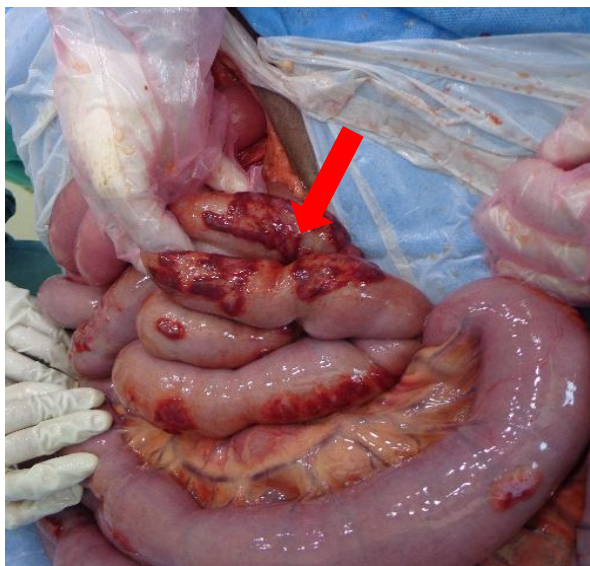


Figura 8 - Lesões granulomatosas encontradas no jejunum (seta). Fonte: Arquivo pessoal.

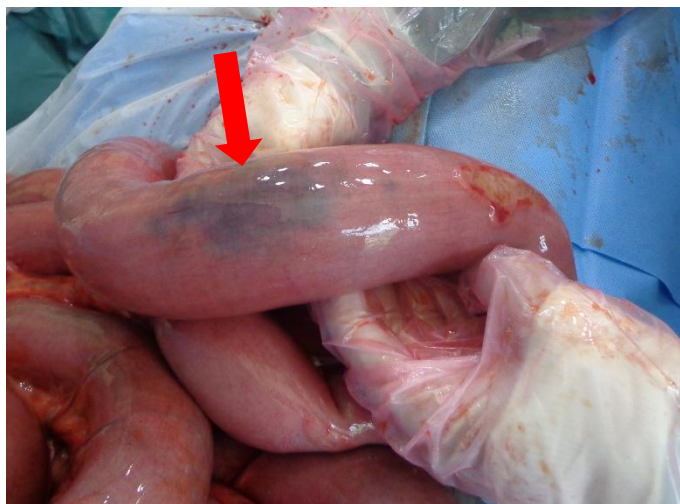

Figura 9 – Segmento contendo lesões em decorrência de isquemia tecidual (seta). Fonte: Arquivo pessoal.

Os demais órgãos da cavidade abdominal foram inspecionados antes do fechamento da cavidade e não foram encontradas outras alterações.

A síntese da linha alba foi realizada com fio náilon 0 e tecido subcutâneo com fio de poliglactina 2-0, ambas em padrão contínuo simples. Foi inserido antibiótico a base de sulfato de gentamicina em pó na incisão e posteriormente a dermorrafia foi realizada em padrão isolado simples com fio náilon 2-0.

Após a recuperação anestésica o animal foi mantido na fluidoterapia com solução de Ringer Lactato, adicionado de cloridrato de lidocaína na dose de 0,05 mg/kg/min e borogluconato de cálcio a 20% na diluição de 10 ml para 1 litro de solução, mantendo uma média de quatro litros por hora pelo menos nas primeiras 48h após a cirurgia, com o intuito de evitar íleo adinâmico.

A terapia antiinflamatória instituída no pós-operatório foi baseada em antiinflamatório não esteroideal (AINES), com o flunixin meglumine na dose de 1,1 mg/kg, IV, B.I.D., durante 6 dias e dimetilsulfóxido na dose de 0,3 mg/kg, IV, S.I.D., durante 6 dias. A antibioticoterapia foi realizada com ceftiofur na dose de 2,2 mg/kg, IM, B.I.D., durante 7 dias, sulfato de gentamicina na dose de 6,6 mg/kg, IV, S.I.D., durante 7 dias e metronidazol na dose de 10 mg/kg, VO, S.I.D., durante 7 dias. A heparina sódica foi administrada na dose de 40 U.I., SC, S.I.D., durante 6 dias; omeprazol na dose de 4 mg/kg, VO, S.I.D., durante 5 dias e cloridrato de ranitidina na dose de 1,5 mg/kg, IV, T.I.D., durante 5 dias.

O animal foi mantido sondado, onde apresentou uma média de um litro de refluxo por hora, com a coloração tendendo a alaranjado.

No segundo dia de pós-operatório foi realizada avaliação sanguínea e evidenciou queda nos níveis de leucócitos e um leve aumento nos níveis ureia.

No terceiro dia de pós-operatório, o intestino delgado ainda se encontrava distendido na palpação retal e então passou-se a acrescentar cloridrato de metoclopramida na dose de 0,02 mg/kg/h, à solução de lidocaína e cálcio, seguindo assim até as próximas 48 horas.

Aproximadamente com 96 horas de fluidoterapia e remoção de refluxo gástrico a cada duas horas foi obtido o reestabelecimento da motilidade intestinal e então a remoção da sonda nasogástrica.

No sexto dia pós-cirúrgico, os medicamentos foram suspensos e o animal passou a ser solto no piquete e observado. O animal teve alta hospitalar quinze dias após a cirurgia.

3.1.3 - Discussão

A cólica é uma enfermidade emergencial, podendo-se listar várias causas, que comumente acomete equinos (EDWARDS, 1991).

Para Thomassian (2005), as particularidades do trato digestivo do equino podem ser condições predisponentes para o desenvolvimento de afecções relacionadas ao sistema.

As compactações de intestino delgado podem ser causadas por obstrução simples, obstrução estrangulante e não estrangulante e enterite que desencadeiam crises de cólica (TENNANT et al., 1972; HUSKAMP, 1982). No caso relatado, o desencadeante foi a presença de uma obstrução simples, provavelmente ocasionada por uma região de estenose jejunal.

Os sinais clínicos podem ser interpretados a partir dos batimentos cardíacos que, em um equino adulto variam de 30 a 40 bpm. O equino acompanhado apresentava frequência cardíaca elevada.

A motilidade gastrintestinal pode estar aumentada, com presença de espasmos ao redor do conteúdo compactado ou ausente em consequência de inflamação, isquemia e/ou distensão (FERREIRA et al., 2008). No caso relatado a motilidade estava ausente no quadrante ventral esquerdo, e diminuída no restante dos quadrantes.

Os equinos tendem a ter perdas significativas de líquido durante episódios de cólica, por este motivo a fluidoterapia é imprescindível. Esta, pode ser fornecida por via enteral ou por via intravenosa. Deve-se monitorar as mucosas quanto a coloração, o tempo de preenchimento capilar (TPC) e o turgor cutâneo para estabelecer a quantidade de fluído a ser administrada. Devido a presença de refluxo no caso relatado, foi optado pela hidratação parenteral.

Monitorando um grupo de equinos adultos, Lopes (2002) certificou-se de que ao administrar oito litros de solução reidratante por via enteral, após 15 minutos, 90% já havia progredido para o restante do sistema. O autor adverte que tal conduta está contraindicada em casos de refluxo gástrico.

Em condições normais, o conteúdo gástrico possui coloração esverdeada, cheiro adocicado, contendo partículas de alimento (WHITE, 1990) e seu volume não deve exceder dois litros (EDWARDS, 1991). No relato, o equino apresentou

conteúdo de coloração esverdeada durante a primeira descompressão, porém o volume excedeu cerca de cinco vezes o normal.

Visto que a anatomia do equino não o permite regurgitar o alimento ingerido, a sondagem nasogástrica além de ser um método rápido para a descompressão gástrica, também é um procedimento que pode auxiliar no estabelecimento de um diagnóstico.

Morton (2009) afirma que analisando o volume, coloração, consistência, odor e pH é possível diferenciar casos de compactação gástrica, duodenojejunitis proximal ou afecções estrangulantes do intestino delgado. Durante o atendimento relatado não havia possibilidade de mensurar o pH. Kalsbeek (1969), Adams e McIlwraith (1978) verificaram que casos com refluxo gástrico geralmente envolvem intestino delgado. Sendo assim, White (1990) justifica a coloração de amarelado à marrom nesses casos, devido a secreção da bile. Durante o pós-cirúrgico, a coloração do refluxo gástrico do equino acompanhado foi semelhante.

Conforme Watson e Sodeman (1974) e Shields (1965), as distensões de alças são causadas por aumento de conteúdo, seja ele ingerido ou vindo da saliva, ar deglutido, gás originário de fermentação bacteriana ou secreções estomacais, pancreáticas e intestinais. Ao passo que a pressão aumenta no lúmen intestinal, a absorção de líquidos diminui, gerando um acúmulo e contribuindo para a distensão (HARRIS e KENNEDY, 1988; SHIELDS, 1965). Essa distensão pode danificar a parede do intestino delgado e reduzir a capacidade de perfusão (MOORE et al., 1995).

Alguns autores trazem em seus estudos que, uma vez que a integridade da parede intestinal e suas barreiras são prejudicadas, possibilita a passagem de endotoxinas para a circulação sistêmica. Com a endotoxemia, ocorre o comprometimento do sistema cardiovascular, aumentando a permeabilidade dos vasos, podendo desenvolver íleo paralítico e distúrbios de coagulação, que podem levar a morte (WERNERS et al., 2005; STEVERINK et al., 1995).

Para alguns autores, o exame transretal é um dos mais importantes métodos de diagnóstico para identificar o grau e o local de acometimento (Parry et al., 1983; Dabareiner e White, 1995; Kopf, 1982), e em conjunto com outros achados auxiliar na resolução. O diagnóstico da região intestinal afetada no equino atendido foi obtido dessa maneira.

Em outra ocasião havendo possibilidades, também poderia ter sido realizado o hematócrito, proteína plasmática total e nível de lactato do sangue. O hematócrito e proteína plasmática total são recursos utilizados para mensurar o grau de desidratação do animal e podem ser obtidos por meio de procedimentos simples e rápidos, com o auxílio de uma centrífuga para micro hematócrito e um refratômetro.

Os valores do hematócrito e proteína plasmática total são de 30 a 45% e de 5,5 a 7,5 g/dL, respectivamente, e podem ser variáveis dependendo do temperamento da raça (THOMASSIAN, 2005). Byars (1993) constatou que os valores podem estar levemente aumentados se a compactação envolve o intestino delgado ou se a patologia estiver presente por um período superior a 24 horas. O hemograma do caso relatado evidenciou leucopenia e uma leve uremia, cujos valores de referência variam muito dentro da literatura. A leucopenia pode ser justificada pela cirurgia recente e o leve aumento de ureia provavelmente por um princípio de desidratação.

A paracentese é o procedimento onde se obtém uma amostra de líquido peritoneal, no qual se avalia quanto a coloração e odor, e se realiza a contagem de células nucleadas, proteína total e lactato. Para Bach e Ricketts (1974), é um método simples, seguro e útil para diagnosticar o estágio da cólica e decidir sobre intervenção cirúrgica. No caso relatado, o líquido foi avaliado apenas macroscopicamente quanto a sua coloração e odor, o que foi útil.

O acompanhamento do líquido peritoneal ajuda a detectar complicações como peritonite e necrose intestinal (SANTSCHI et al., 1988). Concluíram Brownlow et al (1981) que, o líquido peritoneal é um dialisado de soro, a retratar o equilíbrio da membrana capilar peritoneal. Sua aparência à inspeção deve ser clara e translúcida.

Nelson (1979) trabalha com uma contagem de até 5.000 células nucleadas por microlitro do líquido peritoneal. Grindem et al. (1990) preconiza valor inferior a 10.000/ μ L. No entanto, outros estudos mais atuais trazem um valor inferior a 7.500 células/ μ L como parâmetro normal (ORSINI e DIVERS, 2014). Foi constatado por Morris e Johnston (1986) que equinos que não sobrevivem a quadros inflamatórios de intestino delgado tendem a apresentar uma contagem de células significativamente maior.

Enquanto alguns estudos aceitam até 2,5 g/dL de proteína (Nelson, 1979), outros acreditam que o limite deve ser até 2 g/dL (BROWNLOW et al., 1981; FREDEN et al., 1998; GARMA-AVIÑA, 1998).

O lactato do fluido peritoneal é utilizado como um indicador de isquemia intestinal (MENDES et al., 2000; LATSON, 2005; DI FILIPPO et al., 2009). Thomassian (2005) demonstra valores de lactato de 3 a 9 mg/dl de líquido peritoneal, o que confirma Orsini e Divers (2014) com valores próximos, de 3,6 a 10 mg/dL, acrescentando também o nível sanguíneo aceitável de 6,3 a 15,3 mg/dL.

A ultrassonografia vem sendo utilizada como uma ferramenta de auxílio no diagnóstico. Estudo de Klohnen et al (1996) constatou que a realização de exame ultrassonográfico para diagnosticar obstrução estrangulante de intestino delgado possui sensibilidade e especificidade de 100%.

No momento do atendimento do equino, não se teve acesso ao aparelho ultrassonográfico. Porém, vários motivos tornam o exame uma boa alternativa complementar, pois além de não ser invasivo, fornece informações de motilidade e espessura de alças, contribuindo para estabelecer o diagnóstico, o prognóstico e a decisão para um tratamento médico ou cirúrgico (IE JEUNE e WHITCOMB, 2014). Ademais, pode guiar outros procedimentos como a paracentese e a biópsia, complementa Morton (2009).

Enquanto em outras enfermidades o objetivo principal é descobrir um diagnóstico definitivo, na síndrome cólica é avaliar e determinar quando há necessidade ou não de intervenção cirúrgica (Blikslager e Jones, 2004), pois quanto mais cedo for decidido, melhor será o prognóstico.

White (1981); Parry et al (1983) acreditam que a presença de refluxo gástrico é um indicativo para cirurgia. Esse refluxo constante pode indicar a presença de uma obstrução do intestino delgado (ADAMS e MCILWRAITH, 1978).

Para Mueller e Moore (2014) a demonstração de dor na palpação retal em conjunto com os outros achados como alteração significativa do sistema cardiovascular, líquido peritoneal alterado, ausência de motilidade intestinal e refluxo gástrico é um forte indicativo de necessidade cirúrgica.

O fato do equino do caso relatado ter apresentado todos esses sinais foi o que determinou a necessidade de intervir cirurgicamente.

Para Adams e Fessler (2000), o acesso cirúrgico pela linha média ventral permite uma melhor abordagem da cavidade e dos órgãos abdominais.

Um estudo de Freeman et al. (2013) classifica diferentes graus de isquemia e necrose tecidual em casos de obstruções em intestino delgado, e citam que não há

necessidade de ressecção em casos semelhantes às lesões encontradas durante o caso relatado.

Autores indicam a técnica de ordenhar o conteúdo gasoso ou líquido do jejuno para o ceco (Adams e Fessler, 2000), o que fundamenta a conduta adotada no caso relatado.

Alerta-se que a síntese da linha média ventral deve ser forte o suficiente, bem como os fios de sutura utilizados, para suportar os esforços da recuperação anestésica, o peso das vísceras sobre o abdômen do animal em posição quadrupedal e a tensão durante os movimentos ao defecar, urinar e tossir (ADAMS e FESSLER, 2000). Dessa maneira foi realizada a síntese do animal acompanhado.

Klohn (2012) acredita que a conduta terapêutica deve ser baseada no resultado do exame físico, na abdominocentese, exame transretal e principalmente se a dor abdominal continuar após uso de medicamentos.

A terapia farmacológica instituída no pós-operatório deve ser baseada no controle da dor, dos microorganismos nocivos à saúde do animal e no retorno da atividade intestinal.

Fármacos que estimulem a progressão da motilidade gastrintestinal são indispensáveis para colaborar com o reestabelecimento do trânsito. Conceito este compreendido no estudo de Cruz et al. (2006), onde concilia o uso de procinéticos com a remoção constante de refluxo gástrico em casos de íleo paralítico. No presente caso os fármacos utilizados para esta finalidade foram cloridrato de lidocaína, cloridrato de metoclopramida e borogluconato de cálcio.

Os antiinflamatórios não esteroidais (AINES) compõem um grupo de medicamento amplamente utilizado por suas funções analgésica e antipirética, principalmente o flunixin meglumine, como foi utilizado no equino operado. Existe na literatura, alguns estudos como o de Little et al., (2007) que detectaram retardo na recomposição da barreira da mucosa intestinal e que argumentam a sua substituição por meloxicam.

Vários autores asseguram o tratamento com antibióticos amplo espectro, AINES e dimetilsulfóxido (DMSO) para reduzir a formação de aderências (Alves et al., 1998 e Sullins et al., 2004), além da heparina sódica. Moore e Hinchcliff (1994) consideram que o uso profilático de heparina deve ser instituído para prevenir peritonite e aderências. Além do uso dessa terapia, caminhadas foram realizadas com esse intuito.

A laminite pode vir a ser uma complicação pós-cirúrgica de equinos, Moore e Hinchcliff (1994) realizaram um experimento induzindo a laminite por meio da sobrecarga de grãos e acreditavam que a heparina também poderia prevenir essa injúria, o que desengana Martins Filho (2008), mais recentemente, ao verificar em um grupo de equinos a indiferença desse tratamento. No caso descrito poderia ter sido realizada a crioterapia para a prevenção dessa afecção.

A formação de aderências na cavidade abdominal está entre as complicações mais recorrentes no pós-cirúrgico de abdome (Phillips e Walmsley, 1993) pela própria manipulação dos constituintes da cavidade. Além disso, Baxter et al (1989) já constataram que obstruções no intestino delgado podem ser mais um fator de risco para a formação das mesmas.

O acompanhamento do paciente pode ser realizado através de todos os métodos já citados. A observação comportamental, ausculta cardíaca e intestinal e visualização das mucosas é de suma importância no que tange a recuperação da motilidade gastrintestinal e o controle da dor, tornando possível garantir o bem-estar do animal. Dessa forma, diante da conduta clínica e cirúrgica acompanhadas, o animal recebeu alta em 15 dias e teve um prognóstico favorável.

3.2 – Cólica por fecaloma em cólon menor ou descendente

3.2.1 - Introdução

A obstrução do lúmen intestinal pode ser causada pelo acúmulo de ingesta ou de um corpo estranho. De acordo com Klohn (2013), a obstrução completa de cólon menor tende a ocasionar distensão abdominal, podendo ser de moderada à grave. Hassel (2002) explanou que equinos com idade inferior a um ano estão mais pré-dispostos a desenvolver obstrução por fecaloma.

Segundo Moore (1990), o diagnóstico é obtido principalmente pelo exame ultrassonográfico ou palpação retal e o tratamento da afecção, na maioria das vezes, requer intervenção cirúrgica.

Tendo em vista a importância das obstruções simples de cólon menor, o objetivo do trabalho foi de descrever um caso de fecaloma nesse segmento intestinal com tratamento cirúrgico realizado por laparotomia pelo flanco.

3.2.2 - Relato de caso

Foi atendido no CMC um equino macho, 8 meses de idade, aproximadamente 150 kg, da raça Mangalarga Marchador. O animal chegou no hospital com o histórico de ter passado a apresentar o quadro clínico de cólica no início do dia, com distensão abdominal nas regiões dorsal e ventral em ambos os lados. O animal recebia alimentação a base de silagem.

Imediatamente após o seu desembarque, procedeu-se a passagem de sonda nasogástrica no animal, obtendo-se quantidade não significativa de conteúdo estomacal, e iniciou-se a fluidoterapia por via parenteral com Ringer Lactato. Ao exame clínico, a frequência cardíaca era de 120 bpm e frequência respiratória 60 mrpm, temperatura retal 38,6 °C, mucosa oral de coloração rósea pálida, tempo de preenchimento capilar de um segundo e motilidade reduzida nos quatro quadrantes.

Baseando-se na anamnese e nos achados clínicos, a principal suspeita foi distensão gasosa, possivelmente causada por obstrução de cólon menor.

Foi decidido realizar a cateterização abdominal dos quadrantes dorsal direito e esquerdo, com a intenção de promover uma saída imediata do gás através do ceco e cólon dorsal esquerdo e, conseqüentemente promover alívio no animal até uma próxima decisão terapêutica (Figura 10). O procedimento de cateterização foi antecedido por uma dose de 1,1 mg/kg de flunixin meglumine via endovenosa, seguido da tricotomia ampla e antisepsia dos flancos direito e esquerdo, com iodo degermante e álcool 70%.



Figura 10 - Angulo caudal (A) e dorsal (B) de equino, demonstrando o abdômen expandido (A) com área tricotomizada (B). Fonte: Arquivo pessoal.

Por motivo de falta de condições financeiras foi optado pelo tratamento clínico. Manteve-se o animal sondado e recebendo fluidoterapia com solução de Ringer Lactato.

No dia seguinte, sem melhoras no quadro clínico do animal e como tentativa de um tratamento de menor custo, foi decidido realizar uma laparotomia pelo flanco com o animal em posição quadrupedal.

A medicação pré-anestésica foi com cloridrato de xilazina na dose de 0,6 mg/kg, IV. Foram feitas anestesia epidural com morfina na dose de 0,1 mg/kg e local do flanco esquerdo com cloridrato de lidocaína 2%. O acesso à jugular foi mantido para a fluidoterapia.

Foi feita uma incisão vertical sobre a pele e tecido subcutâneo na região do flanco esquerdo, entre a última costela e a tuberosidade coxal, ampliando a entrada através da musculatura e peritônio. Acessada a cavidade, o cólon menor foi exteriorizado e o fecaloma foi localizado.

A enterotomia foi realizada sobre a tênia antimesentérica, sobre o fecaloma (Figura 11). Após sua completa remoção, o segmento foi lavado com solução contendo iodo tópico na proporção de 20 ml em 1 litro de solução fisiológica.

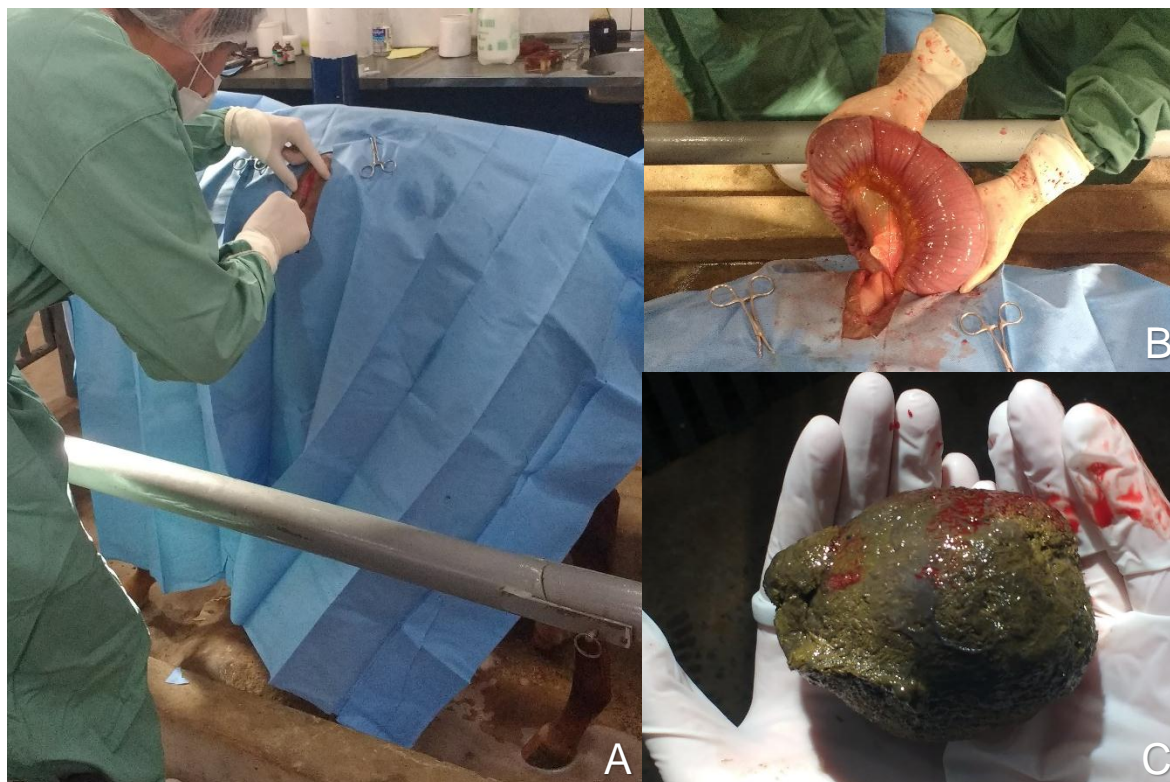


Figura 11 - Início do procedimento cirúrgico com o início da incisão de pele (A), a localização do segmento de cólon menor obstruído (B) e o fecaloma removido do lúmen intestinal (C). Fonte: Arquivo pessoal.

A enterorrafia foi realizada com fio de poliglactina 2-0 em padrão de sutura contínua simples seguido pela invaginação dos pontos por meio do padrão Lembert contínuo. A sutura da musculatura e tecido subcutâneo foi realizada em padrão simples contínuo com fio náilon 2-0, e dermorrafia em padrão isolado simples com náilon 2-0.

O animal teve o acesso venoso mantido até o dia seguinte para receber fluidoterapia e as medicações. A terapia antiinflamatória instituída no pós-operatório foi com flunixin meglumine, na dose de 1,1 mg/kg, IV, B.I.D., durante 6 dias. A antibioticoterapia com sulfato de gentamicina, na dose de 6,6 mg/kg, IV, S.I.D., durante 7 dias e ceftiofur, na dose de 2,2 mg/kg, IM, B.I.D., durante 7 dias. O animal teve alta com 7 dias de pós-operatório.

3.2.3 - Discussão

As compactações fazem parte da maioria das afecções que acometem o cólon menor de equinos (RHOADS et al., 1999; DART et al., 1992). Alguns autores ainda incluem nessa maioria o encarceramento, enterolitíase e aderências (FERRARO et al., 1973 e GAY et al., 1979).

Por possuir um menor diâmetro, Beard et al (1989) atribuem a este motivo a ocorrência de compactação, associado à uma redução de umidade do bolo fecal nesse segmento.

Dentre as possíveis causas podem ser citadas a baixa qualidade de alimento, doenças odontológicas, difícil acesso a água, parasitas, neoplasias e deficiências na motilidade intestinal (MOORE, 1990; RUGGLES e ROSS, 1991; EDWARDS, 1997 e RHOADS, 1999). No caso relatado, a principal suspeita foi uma alimentação de baixa qualidade e um baixo consumo de água, justificados pela presença de conteúdo fibroso e seco na região acometida.

Conforme Schumacher e Mair (2002), no decorrer da cólica os sinais clínicos vão se intensificando, como anorexia, diarreia, redução na produção fecal, tenesmo, depressão, dor e distensão abdominal, sendo a última, principalmente em obstrução total do lúmen intestinal.

O intestino grosso oferece cerca de 50% das necessidades energéticas do equino e digere a maioria dos carboidratos ingeridos, havendo liberação de gás microbiano (MENDES e PEIRÓ, 2008). Logo, diante de uma obstrução, esse gás poderá ocasionar um aumento de volume no abdômen, como no caso relatado.

Davis e Jones (2004) concordam em relatar que uma distensão abdominal geralmente indica participação de intestino grosso, contudo, o intestino delgado também pode causar uma distensão visível se uma grande porção estiver envolvida.

Segundo Frederico et al (2006), 80% dos cavalos com compactação de cólon menor foram diagnosticados por meio de palpação retal. São vários os autores que exaltam a prática como meio de diagnóstico. Nesse contexto, o examinador pode identificar o cólon menor pela presença do conteúdo fecal ou através da localização da tênia antimesentérica. Porém, na presença de uma distensão muito severa, essa localização pode tornar-se complicada (SCHUMACHER e MAIR, 2002). No entanto,

no caso relatado não foi possível a realização do exame transretal pelo fato de se tratar de um potro.

A percussão digital durante a auscultação produz um som característico quando há acúmulo anormal de gás, e o balotamento transabdominal com o auxílio do ultrassom permite a visualização de massas (DAVIS e JONES, 2004). A percussão digital foi um dos métodos realizados para verificar a presença de gás nas alças intestinais do equino atendido.

No momento em que o exame transretal for impossível, Klohn et al. (1996) afirma que o exame ultrassonográfico do abdômen pode diferenciar obstruções estrangulantes de obstruções simples.

Freeman et al. (2001) considera a ultrassonografia transretal como uma boa opção para diagnosticar obstruções estrangulantes de cólon menor, no entanto, considera pouco informativa em casos de obstruções simples.

A radiografia não poderia revelar a compactação, mas evidenciaria a presença anormal de gás no cólon, afirma Klohn (2013).

Em alguns casos o diagnóstico definitivo só é estabelecido durante a laparotomia, como foi ocorrido no caso descrito, visto que não havia disponibilidade de aparelho de ultrassonografia e tão pouco era possível a palpação retal. A suspeita do envolvimento do cólon menor foi justificada principalmente pelo grau de distensão bilateral do abdômen do equino.

Como tratamento clínico, Hjortkjaer (1979); Barrett e Munsterman (2013) sugerem a prática de enemas. Edwards (1992) alerta o risco de perfuração do cólon e do reto durante o procedimento e recomenda cuidado durante a prática com o cavalo em posição quadrupedal. Schumacher e Mair (2002) aconselham a anestesia epidural para a realização do enema, para impedir que o esforço do equino incomodado interfira na quantidade de líquido a ser introduzida. Klohn (2013) afirma em seu comentário clínico que existe muita contra-indicação da prática na literatura.

Ruggles e Ross (1991) mencionam que por meio da administração enteral de laxativos osmóticos ou lubrificantes aliados ao controle da dor, é possível manter a hidratação, estimular a motilidade intestinal e amolecer a massa compacta.

Beard et al (1989) concluíram que a cólica causada por obstrução no cólon menor geralmente requer intervenção cirúrgica, e segundo Schumacher e Mair (2002) ainda assim é difícil a resolução por massagem e lavagem retrógrada.

Graham e Freeman (2014) não recomendam o acesso cirúrgico pelo flanco pois acreditam que a exposição dos componentes do trato digestório seja limitada. Todavia, em casos de injúrias envolvendo o cólon menor, Adams e Fessler (2000) afirmam que tal estrutura é a mais acessível nessa abordagem. O acesso cirúrgico do animal acompanhado foi realizado pelo flanco, contudo, a desvantagem é a impossibilidade da avaliação adequada do restante da cavidade e o risco de existir outras alterações que não serão identificados.

O animal deve ser cuidadosamente contido, sedado e anestesiado para o procedimento. Alguns autores (Vigani e Garcia-Pereira, 2013) acreditam que existe menor risco de complicações graves na sedação em posição quadrupedal quando em comparação com a anestesia geral, e relatam a pouca informação na literatura sobre as reais taxas de complicações e mortalidade. O acesso é realizado através de uma incisão vertical entre a última costela e a tuberosidade coxal (Adams e Fessler, 2000) do lado esquerdo. Passando pelos músculos oblíquo abdominal externo, oblíquo abdominal interno e transversos do abdômen, se tem a visualização do cólon descendente, como foi realizado no caso relatado.

Se fosse optado por um acesso ventral, Klohnen (2013) recomenda na região pré umbilical, salvo em casos de obstrução muito proximal ou muito distal, pois não seria possível a exteriorização desses segmentos do cólon menor. Barrett e Munsterman (2013) se depararam com a impossibilidade de remover um enterólito do cólon menor de um equino pelo acesso na linha média ventral, e encontraram como alternativa o acesso parainguinal onde os permitiu a remoção completa do elemento.

Geralmente os centros médicos não possuem um local para procedimentos em posição quadrupedal dentro de um bloco cirúrgico, portanto, as condições devem ser mais assépticas possíveis, incluindo nessas o animal, o cirurgião e o ambiente, como o caso relatado.

De acordo com Edwards (1997), a enterotomia com finalidade de remover massas deve ser realizada na tênia antimesentérica e receber uma dupla camada de sutura invaginante com fio de material absorvível sintético. A enterotomia relatada no presente trabalho compreendeu os mesmos critérios.

Foi comprovado que a tênia antimesentérica é mais fácil de ser suturada, além de causar menor hemorragia e inflamação quando comparada ao acesso pelas saculações (ARCHER et al., 1988).

Alguns pesquisadores (Ruggles e Ross, 1991) observaram em seus estudos, uma longa recuperação em animais tratados clinicamente. Porém Frederico et al (2006) notaram que equinos acometidos por compactação de cólon menor tratados cirurgicamente, requereram maior tempo de hospitalização quando comparados aos tratados clinicamente, tão somente pela recuperação da cirurgia. O que não foi evidenciado no caso relatado, visto que o equino obteve alta em poucos dias.

Edwards (1997) acredita que o prognóstico das afecções de cólon menor seja prejudicado por possuir um suprimento sanguíneo relativamente pobre, presença de bactérias intraluminais e uma digesta sólida, mesmo assim considera estudos anteriores (White e Lessard, 1986; Dart et al., 1992) que, por apresentarem boas taxas de recuperação anestésica relacionou-se a um prognóstico favorável.

Klohn (2013) expõe que raramente ocorre necrose secundária a obstrução por fecalomas que requeiram ressecção e anastomose, e afirma que o prognóstico é favorável.

A atenção com o paciente, especialmente voltada aos sinais clínicos possui grande importância para evitar chances de recidiva. O Médico Veterinário em sua função, sempre que possível e necessário, deve orientar e sugerir ao proprietário as determinadas condutas que venham a corrigir a causa base da afecção. Como no caso relatado, uma alimentação de boa qualidade poderia tornar o prognóstico do animal ainda melhor.

4 - CONCLUSÃO

O estágio curricular supervisionado permite e leva a auto avaliação diária, testando seu conhecimento teórico prático ao se deparar com situações inesperadas.

Nos locais escolhidos para estágio pôde-se participar ativamente das atividades desenvolvidas.

No Centro Médico de Cavalos foi possível acompanhar a correlação de quadros clínicos com necessidade cirúrgica, auxiliar na maioria das cirurgias, ampliando e melhorando o conhecimento da graduanda sobre os casos acompanhados e sobre as técnicas cirúrgicas.

Na Coudelaria de Rincão pôde-se acompanhar e participar ativamente de diferentes manejos, bem como a realização de pequenas cirurgias e atendimentos simples, colaborando com a experiência teórica e prática da graduanda.

Em ambos os locais a estagiária teve acesso livre as farmácias, o que favoreceu o contato e a familiarização com os medicamentos veterinários, sendo isso um fator desejável para a formação profissional.

Portanto, conclui-se que a realização do ECSMV nos locais escolhidos contribuiu diretamente para a formação da acadêmica.

REFERÊNCIAS

ADAMS, S. B. e MCILWRAITH, C. W. Abdominal crisis in the horse: a comparison of pre-surgical evaluation with surgical findings and results. *Vet. Surg.* 7, p63-69, 1978.

_____. e FESSLER, J.F. *Atlas of Equine Surgery*. Philadelphia: Saunders, 2000. p87-118.

ALLEN, D., WHITE, N.A., TYLER, D.E. Morphologic effects of experimental distention of equine small intestine. *Vet Surg* 1988; 17:p10–14.

ALVES, G.E.S. et al. Hemograma, proteína total e fibrinogênio de equinos portadores de peritonite experimental tratados com dimetilsulfóxido, enrofloxacina e heparina. *Veterinária notícias, Uberlândia*, v.4, n.1, p63-76, 1998.

ARCHER, R.M., PARSONS, J.C., LINDSAY, W.A., et al.: A comparison of enterotomies through the antimesenteric band and the sacculation of the small (descending) colon of ponies. *Equine Vet J* 20:406, 1988.

BACH, L.G. e RICKETTS, S.W. Paracentesis as an aid to the diagnosis of abdominal disease in the horse. *Equine Vet J* 1974; v.6, n.3. p116-121.

BARRETT, E.J. e MUNSTERMAN, A.S. Parainguinal laparotomy as an alternative surgical approach for removal of an enterolith in the small colon of a horse. *Equine Vet. Educ.* (2013) 25, p442-446.

BAXTER, G.R., BROOME, T.E. e MOORE, J.N. Abdominal adhesions after small intestinal surgery in the horse. *Vet. Surg.* 1989. 18, p409-415.

BEARD, W.L., ROBERTSON J.T. e GETZY, D.M. Enterotomy Technique in the Descending Colon of the Horse: Effect of Location and Suture Pattern. *Vet Surg*, v.18, n.2. p135-140, 1989.

BLIKSLAGER, A.T. e JONES, S.L. Obstructive Disorders of the Gastrointestinal Tract. In: REED, S.M., BAYLY, W.M., SELTON, D.C. Equine Internal Medicine. 2ed. St Louis: Saunders ELSEVIER. 2004. p922.

BROWNLOW, M.A., HUTCHINS, D.R., JOHNSON, K.G. Abdominal paracentesis in the horse – basic concepts. Aust Vet Pract 1981; 11:p60-67.

BYARS, T.D. Management of impaction colics in the horse. Equine Pract. 1993, 15:p30-34.

CRUZ, A.M., LI, R., KENNEY, D.G., MONTEITH, G. Effects of indwelling nasogastric intubation on gastric emptying of a liquid marker in horses. American Journal of Veterinary Research. July 2006, v.67, n.7.

DABAREINER, R. M. e WHITE, N. A. Large colon impaction in horses: 147 cases (1985–1991). J AV M A, 1995, 206, p679–685.

DART, A.J., SNYDER, J.R., PASCOE, J.R., et al: Abnormal conditions of the equine descending (small) colon. J Am Vet Med Assoc 200:971, 1992.

DAVIS, J.L. e JONES, S.L. In: REED, S.M., BAYLY, W.M., SELTON, D.C. Equine Internal Medicine 2ed. Sauders, 2004. p769.

DI FILIPPO, P.A. et al. – Características celulares e bioquímicas do líquido peritoneal de equinos submetidos à obstrução experimental do duodeno, íleo e cólon maior. Arq. Bras. Med. Vet. Zootec. V.61, n.6, p.1281-1289, 2009. Faculdade de Ciências Agrárias e Veterinárias – UNESP.

DUCHARME, N.G., HACKETT, R.P., DUCHARME, G.R. AND LONG, S. Surgical treatment of colic. Results in 181 horses. Vet. Surg. 1983,12, p206-209.

EDWARDS, G.B. Equine colic – the decision for surgery. Equine vet. Educ. 1991. V.3, n.1, p19.

_____. A review of 38 cases of small colon obstruction in the horse. *Equine vet. J.*, Suppl.13, 42-5, 1992.

_____. Diseases and surgery of the small colon. *Vet Clin North Am: Equine Practice* v.3, n.2, 1997.

FERRARO, G.L., EVANS, D.R., TRUNK, D.A., ROBERTS, T.T. Medical and surgical management of enteroliths in equidae. *J Am Vet Med Assoc* 1973. 162:p208-210.

FERREIRA, C.; PALHARES, M. S.; MELO, U. P.; BRAGA, C. E.; FANTINI, D.; SILVA FILHO, J. M.. Compactações do trato gastrintestinal em equinos: achados clínicos de 64 casos. *Anais da VIII Conferência Sul-americana de Medicina Veterinária*. Rio de Janeiro, 2008.

FREDEN, G.O., PROVOST, P.J., RAND, W.M. Reliability of using results of abdominal fluid analysis to determine treatment and predict lesion type and outcome for horses with colic: 218 cases (1991-1994) *J Am Vet Med Assoc* 1998; 213:p1012-1015.

FREDERICO, L.M, JONES, S.L., BLIKSLAGER, A.T. Predisposing factors for small colon impaction in horses and outcome of medical and surgical treatment: 44 cases (1999–2004). *JAVMA*, v.229, n.10, 2006.

FREEMAN, D.E., SCHAEFFER, D.J. e CLEAR, O.B. Long-term survival in horses with strangulating obstruction of the small intestine managed without resection. *Equine Veterinary Journal* 46, 2014. p711–717.

FREEMAN, S.L., BOSWELL, J.C., SMITH, R.K.W. (2001) Use of transrectal ultrasonography to aid diagnosis of small colon strangulation in two horses. *Vet. Rec.* 14, p812-813.

GARMA-AVINA, A. Cytology of 100 samples of abdominal fluid from 100 horses with abdominal disease. *Equine Vet J* 1998; 30:p435-444.

GAY, C.C., SPEIRS, V.C., CHRISTIE, B.A., SMYTH, B., PARRY, B. Foreign body obstruction of the small colon in six horses. *Equine Vet J* 1979; 11:p60-63.

GRAHAM, S. e FREEMAN, D. Standing Diagnostic and Therapeutic Equine Abdominal Surgery. *Vet Clin Equine* 2014.

GRINDEM, C.B., FAIRLEY, N.M., UHLINGER, C.A.: Peritoneal fluid values from healthy foals. *Equine Vet J* 1990; 22:p359.

HARRIS, M.S., KENNEDY, J.G. Relationship between distention and absorption in rat intestine: II. Effects of volume and flow rate on transport. *Gastroenterology* 1988; 94:p1172–1179.

HASSEL, D. Enterolithiasis. *Clin.Tech Equine Pract.* 2002. 1, p143-147.

HJORTKJAER, RK: Enema in the horse. Distribution and rehydrating effect. *Nord Vet Med* 31:p508-519., 1979.

HUSKAMP, B. The diagnosis and treatment of acute abdominal conditions in the horse. The various types and frequencies as seen at the Animal Hospital in Hochmoor. *Proc Equine Colic Res Symp* 1982; p261.

IE JEUNE, S. e WHITCOMB, M. B. Ultrasound of the Equine Acute Abdomen. *Veterinary Clinics of North America - Equine Practice.* 2014. V.30, n.2, p353-381.

KALSBECK, H.C. Colic in the horse. PhD thesis. State University of Utrecht, Netherlands, 1969.

KASPER, C. E DORAN, R. Duodenal leiomyoma associated with colic in a two-year-old horse. *J. Am. vet. med. Ass.* 1993, 202, p769-770.

KLOHNEN, A. Abdominal ultrasonography in the equine patient with acute signs of colic. *American association of equine practitioner proceedings* 58: p11-18, 2012.

_____. Secondary approaches to the abdominal cavity for horses with signs of colic may be key to successful resolution of an either very proximal or very distal small colon obstruction. *Equine vet. Educ.* 2013, v.25, n.9, p447-450.

_____. VACHON, A.M., FISCHER A.T.J. Use of diagnostic ultrasonography in horses with signs of acute abdominal pain. *J Am Vet Med Assoc.* 1996 Nov 1, v.209, n.9:1597-p601.

KOPF, N. 1982. Rectal findings in horses with intestinal obstruction. *Proc Equine Colic Res Symp*, p236–260.

KRAUS-HANSEN, A.E. Equine gastrointestinal surgery. In: *The Horse - Disease and Clinical Management*, Vol. 1, Eds: C.N. Kobluk, T.R. Ames and R.J. Geor, W.B. Saunders Co., Philadelphia, 1995. p329-361.

LATSON, K.M.; NIETO, J.E.; BELDOMENICO, P.M.; SNYDER, J.R. Evaluation of peritoneal fluid lactate as a marker of intestinal ischaemia in equine colic. *Equine vet. J* 2005, v.37, n.4, p342-346.

LITTLE, D.; BROWN S.A.; CAMPBELL, N.B.; MOESER, A.J.; DAVIS, J.L.; BLIKSLAGER, A.T. Effects of the cyclooxygenase inhibitor meloxicam on recovery of ischemia-injured equine jejunum. *Am. J. vet. Res.* 2007, 68, p614-624.

LOPES, M.A.F. Physiological aspects, indications and contraindications of enteral fluid therapy. *Equine vet. Educ.* 2002. V.14, n.5, p257-262.

MARTINS FILHO, L.P. et al. Influência da heparina sódica na ocorrência de laminite eqüina induzida por sobrecarga de carboidratos. *Arq. Bras. Med. Vet. Zootec.* v.60 n.6 Belo Horizonte Dec. 2008.

MENDES, L.C.N. e PEIRÓ, J.R. In: FEITOSA, F. L. F. *Semiologia Veterinária – A arte do diagnóstico*. 2ed. São Paulo: ROCA, 2008. p152.

_____. PEIRÓ, J.R.; MARQUES, L.C.; BORGES, A.S. Avaliação laboratorial do fluído peritoneal em modelos experimentais utilizados para indução de reação inflamatória intra-abdominal em equinos. Revista de Educação Continuada em Medicina Veterinária e Zootecnia do CRMV-SP, v. 3, n. 3, 2000.

MOORE, B.R. e HINCHCLIFF, K.W. Heparin: A Review of its Pharmacology and Therapeutic Use in Horses. Journal of Veterinary Internal Medicine, v.8, n1, January-February. 1994: p26-35.

MOORE, J.N. Diseases of the small colon and rectum. In: White N.A. (Ed). The Equine Acute Abdomen. Lea and Febiger, Philadelphia 1990. p392-402.

MOORE, R.M., MUIR, W.W.; GRANGER, D.N. Mechanisms of gastrointestinal ischemia-reperfusion injury and potential therapeutic interventions: a review and its implications in the horse. J. Vet. Intern. Med.9, p115-132, 1995.

MORRIS, D.D. e JOHNSTON, J.K. Peritoneal fluid constituents in horses with colic due to small intestine disease. In: EQUINE COLIC RESEARCH SYMPOSIUM, 2., 1985. Proceedings... Lawrenceville: Veterinary Learning Systems, 1986. p134-142.

MORTON, A.J. Imaging, Endoscopy, and Other Diagnostic Procedures for the Acute Abdomen. In: ROBINSON, N.E. e SPRAYBERRY, K.A. Current Therapy in Equine Medicine. 6ed. St Louis: Saunders ELSEVIER. 2009. p372-373.

MUELLER, P.O.E. e MOORE, J.N. Classification and pathophysiology of colic. In: ORSINI J.A. e DIVERS T.J. Equine emergencies - treatment and procedures. 4^a. ed. Saint Louis: Elsevier, p107, 2014.

NELSON, A. W. Analysis of equine peritoneal fluid. Vet. Clin. North Am. Large Anim. Pract., v.1, p267-274, 1979.

ORSINI J.A. e DIVERS T.J. Equine emergencies- treatment and procedures. 4^a. ed. Saint Louis: Elsevier, 2014.

PARRY, B. W., GAY, C. C. e ANDERSON, G. A. Assessment of the necessity for surgical intervention in cases of equine colic: A retrospective study. *Equine Vet. J.* 1983, v.15, n.3, p216-221.

PHILLIPS, T., WALMSLEY, J. Retrospective analysis of the result of 151 exploratory laparotomies in horses with gastrointestinal disease. *Equine Veterinary Journal*, v.25, p427-431, 1993.

RHOADS, W.S. Small colon impactions in adult horses. *Comp.cont. Educ. pract. Vet.* 21, p770-775, 1999.

_____. BARTON, M.H., PARKS, A.H. Comparison of medical and surgical treatment for impaction of the small colon in horses: 84 cases (1986–1996). *J Am Vet Med Assoc* 1999; 214:p1042–1046.

RUGGLES, A.J., ROSS, M.W. Medical and surgical management of small-colon impaction in horses: 28 cases (1984–1989). *J Am Vet Med Assoc* 1991; 199:p1762–1766.

SANTSCHI, E.M. et al.: Peritoneal fluid analysis in ponies after abdominal surgery. *Vet Surg* 17:6-9, 1988.

SCHUMACHER, J. e MAIR, T.S. Small colon obstructions in the mature horse. *Equine vet. Educ.* 2002. V.14, n.1, p19-28.

SHIELDS, R. The absorption and secretion of fluid and electrolytes by the obstructed bowel. *Br J Surg* 1965; 52:p774–779.

STEVERINK, P.J. et al. Endotoxin, interleukin-6 and tumour necrosis factor concentrations in equine acute abdominal disease: relation to clinical outcome. *J. Endotoxin Res.* 1995. 2, p289-299.

SULLINS, K. E. et al. "Prevention of ischaemia-induced small intestinal adhesions in foals," *Equine Veterinary Journal*, vol.36, no.5 , p370–375, 2004.

TENNANT, B., WHEAT, J.D., MEAGHER, D.M. Observation on the causes and evidence of acute intestinal obstruction in the horse. Proc Am Assoc Equine Pract 1972.

THOMASSIAN, A. Enfermidade dos Cavalos. 4ed. São Paulo: Livraria Varela, 2005. p296-342.

VIGANI, A. e GARCIA-PEREIRA, F.L. Anesthesia and Analgesia for Standing Equine Surgery. Vet Clin Equine, 2013.

WATSON, D.W., SODEMAN, W.A. The small intestine. In: Sodeman WA, Sodeman WA Jr, eds. Pathologic physiology: mechanisms of disease, Philadelphia: WB Saunders, 1974.

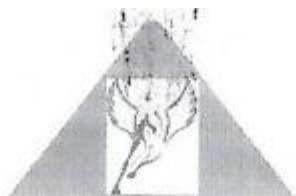
WERNERS, A.H., BULL, S. e FINK-GREMMELS, J. Endotoxaemia: a review with implications for the horse. Equine Vet. J.37, p371-383, 2005.

WHITE, N. A. Determining the diagnosis and prognosis of the acute abdomen. In: The Equine Acute Abdomen, N. White, ed., p102–142. Lea & Febiger, Philadelphia, 1990.

_____. Intestinal infarction associated with mesenteric vascular thrombotic disease in the horse. J. Am. Vet. Med. Ass. 178, p259-262, 1981.

_____. LESSARD, P.: Risk factor sand clinical signs associated with cases of equine colic. In Proceedings of the 23rd Convention of the American Association of Equine Practitioners, Nashville, 1986.

ANEXO A: Certificado do Estágio Curricular Supervisionado em Medicina Veterinária.



Centro Médico de Cavalos

**Declaração de Estágio Supervisionado
Curricular Obrigatório**

Declaramos, para os devidos fins, que **EDUARDA COSTA LAMBERTI**, CPF nº 034.223.140-59, acadêmica do Curso de Medicina Veterinária da Universidade Federal do Pampa, estagiou na área de **Clínica e Cirurgia de Equinos** no Centro Médico de Cavalos, Varginha/MG, sob supervisão do **Médico Veterinário Elton Peres Pereira**.

O referido estágio teve início no dia 23/02/2018 e término em 29/03/2018, perfazendo um total de 200 horas.

Varginha, 14 de junho de 2018.

Elton Peres Pereira
MÉDICO VETERINÁRIO
CRMV-MG 18624
Elton Peres Pereira
Médico Veterinário
CRMV/MG 18624

ANEXO B: Certificado do Estágio Curricular Supervisionado em Medicina Veterinária.


MINISTÉRIO DA DEFESA
EXÉRCITO BRASILEIRO
CMS - 3ª RM
COUDELARIA DE RINCÃO/CIR
(DepRemt de Valença / 1930)

CERTIFICADO

Certificamos que o(a) aluno(a) **EDUARDA COSTA LAMBERTI**, da Universidade Federal do Pampa – UNIPAMPA, realizou estágio curricular em Clínica Equina nesta Coudelaria de Rincão e Campo de Instrução de Rincão, de 09/04/2018 a 27/05/2018, perfazendo um total de 280 (duzentas e oitenta) horas.

Quartel em São Borja-RS, 8 de junho de 2018.

 _____ TARCISO BRUNO-FIGUEIREDO DO VALE – Maj Rsp P/ Diretor da Coudelaria de Rincão e CIR	 _____ EDUARDO FAGUNDES VOGEL – 2º Ten Médica Veterinária CRMV/RS 10.974 Supervisor
---	--