

**UNIVERSIDADE FEDERAL DO PAMPA
CAMPUS URUGUAIANA**

FERNANDA DA SILVA ESTEVE

**RELATÓRIO DO ESTÁGIO CURRICULAR
SUPERVISIONADO EM MEDICINA VETERINÁRIA**

**Área de concentração: Clínica Médica de Pequenos
Animais**

**Uruguaiana
2023**

FERNANDA DA SILVA ESTEVE

**RELATÓRIO DO ESTÁGIO CURRICULAR
SUPERVISIONADO EM MEDICINA VETERINÁRIA**

Relatório do Estágio Curricular
Supervisionado em Medicina Veterinária
da Universidade Federal do Pampa,
apresentado como requisito parcial para
obtenção do Título de Bacharel em
Medicina Veterinária.

Orientador: Prof. Dr. Gustavo Forlani Soares

**Uruguaiiana
2023**

FERNANDA DA SILVA ESTEVE

**RELATÓRIO DO ESTÁGIO CURRICULAR
SUPERVISIONADO EM MEDICINA VETERINÁRIA**

Relatório do Estágio Curricular
Supervisionado em Medicina Veterinária
da Universidade Federal do Pampa,
apresentado como requisito parcial para
obtenção do Título de Bacharel em
Medicina Veterinária.

Relatório defendido e aprovado em: 07 de dezembro de 2023.

Banca examinadora:

Prof. Dr. Gustavo Forlani Soares
Orientador
UNIPAMPA

Prof. Dr. João Paulo da Exaltação Pascon
UNIPAMPA

Profª. Drª. Risciela Salardi Alves de Brito
UNIPAMPA

Dedico este trabalho àqueles que sempre me falavam para não desistir e sempre estiveram comigo nos bons e maus momentos durante a graduação.

AGRADECIMENTO

Agradeço primeiramente a Deus, por nunca me desamparar.

Agradeço à minha mãe Ione Letícia, ao meu pai Erivelton Esteve e ao meu namorado e fiel companheiro Élisson de Freitas, por sempre me apoiarem em todas as minhas decisões e também por serem o meu porto seguro.

À minha amiga Luiza Nunes, a qual me acompanha desde a graduação em Zootecnia. Ao meu amigo Abel Paz, agradeço pela nossa amizade que começou na pré-escola e segue firme até os dias atuais e também por ser meu técnico em informática até nos finais de semana.

Às minhas colegas que acabaram virando minhas amigas, Andressa Igarçaba e Débora Perin. Tenham a certeza que ter vocês comigo nessa trajetória foi fundamental.

Agradeço também a alguns familiares, por me darem incentivo e acreditarem em mim, em especial a minha cunhada Andressa de Freitas, pois me acolheu em sua casa durante todo meu estágio final.

Agradeço à equipe do Centro Clínico e Cirúrgico Veterinário, pela oportunidade do estágio e pelo incentivo aos estudos, em especial, a minha amiga Elisângela que sempre me ajudou e cuidou de mim como uma mãe e a minha colega Carolina Mohnsam, pela parceria, coleguismo e amizade.

Ao meu supervisor de estágio Dr Marco Aurélio A. Motta, por me passar suas experiências práticas na medicina veterinária.

Agradeço a todos os mestres que passaram por mim, pois cada um deixou sua marca e todos foram excepcionais em suas aulas, sempre trazendo atualidades e muita didática em seus ensinamentos.

Por fim, agradeço à Universidade Federal do Pampa - campus Uruguaiana por ter me proporcionado ensino de qualidade.

“Faça o teu melhor, na condição que você tem, enquanto você não tem condições melhores, para fazer melhor ainda!”

Mário Sérgio Cortella

RESUMO

Este relatório tem por finalidade descrever as atividades desenvolvidas e acompanhadas durante a realização do Estágio Curricular Supervisionado em Medicina Veterinária (ECSMV) da Universidade Federal do Pampa (UNIPAMPA) bem como discutir dois casos clínicos escolhidos pela discente, os quais foram acompanhados durante o período de estágio desde a consulta até o diagnóstico final. O primeiro relato aborda sobre a retirada do parasito *Dioctophyma renale* da região subcapsular do rim direito de um felino, através de vídeocirurgia e com preservação do órgão e o segundo relato aborda o caso de uma canina de 6 anos com diabetes mellitus secundária à hiperestrogenismo. O estágio foi realizado no CCCV (Centro Clínico e Cirúrgico Veterinário) na cidade de Pelotas-RS, situado na rua Gonçalves Chaves, 4806 – Areal. O período de estágio compreendeu de 07 de agosto de 2023 até 28 de outubro de 2023, totalizando 480 horas. A área de concentração escolhida pela discente foi clínica médica de pequenos animais, sob supervisão do Médico Veterinário Dr. Marco Aurélio Avendano Motta e orientação do Professor Dr. Gustavo Forlani Soares. Durante o período de estágio, foi possível acompanhar as consultas médicas, o setor de internação, exames de imagem e exames laboratoriais.

Palavras-Chave: Cães; Gatos; *Dioctophyma renale*; Diabetes Mellitus.

ABSTRACT

This report aims to describe the activities developed and monitored during the Supervised Curricular Internship in Veterinary Medicine (ECSMV) at the Federal University of Pampa (UNIPAMPA) as well as discussing two clinical cases chosen by the student, which were monitored during the period of stage from consultation to final diagnosis. The first report addresses the removal of the *Dioctophyma renale* parasite from the subcapsular region of the right kidney of a feline, through video surgery and preserving the organ, and the second report addresses the case of a 6-year-old canine with diabetes mellitus secondary to hyperestrogenism. The internship was carried out at CCCV (Veterinary Clinical and Surgical Center) in the city of Pelotas-RS, located at Rua Gonçalves Chaves, 4806 – Areal. The internship period ran from August 7, 2023 to October 28, 2023, totaling 480 hours. The area of concentration chosen by the student was a small animal medical clinic, under the supervision of Veterinary Doctor Dr. Marco Aurélio Avendano Motta and guidance from Professor Dr. Gustavo Forlani Soares. During the internship period, it was possible to follow medical consultations, the hospitalization sector, imaging exams and laboratory tests.

Key words: Dogs; Cats; *Dioctophyma renale*; Diabetes Mellitus.

LISTA DE FIGURAS

Figura 1 - Fachada do centro clínico e cirúrgico veterinário	14
Figura 2 - Recepção do CCCV	15
Figura 3 - Consultório médico do CCCV	15
Figura 4 - Sala de raio X do CCCV	16
Figura 5 - Sala de emergência do CCCV	16
Figura 6 - Laboratório de análises clínicas do CCCV	17
Figura 7 - Setor de internação do CCCV	17
Figura 8 - Bloco cirúrgico do CCCV	18
Figura 9 - Sala de cirurgia do CCCV	18
Figura 10 - Sala de esterilização do CCCV	19
Figura 11 - Percentual de casos clínicos acompanhados de acordo com o sistema acometido	29
Figura 12 - Ciclo biológico do <i>Dioctophyma renale</i>	30
Figura 13 - Aumento de volume na região abdominal direita	31
Figura 14 - Imagens ultrassonográficas do rim direito com presença de estruturas tubulares no corte transversal	32
Figura 15 - Momento em que o parasito foi retirado do paciente	34
Figura 16 - Parasito retirado da região subcapsular do rim direito	34
Figura 17 - <i>Dioctophyma renale</i>	34
Figura 18 - Rim direito após 30 dias do procedimento	35
Figura 19 - Imagem ultrassonográfica do ovário esquerdo	39
Figura 20 - Visualização do cisto durante o procedimento cirúrgico	42
Figura 21 - Ovários, útero e cisto ovariano	42
Figura 22 - Curva glicêmica.....	43

LISTA DE TABELAS

Tabela 1 – Atividades desenvolvidas durante o ECSMV, no CCCV no período de 07 de agosto a 28 de outubro de 2023.....	21
Tabela 2 – Atividades acompanhadas durante o ECSMV, no CCCV no período de 07 de agosto a 28 de outubro de 2023.....	22
Tabela 3 – Exames complementares acompanhados durante o ECSMV, no CCCV no período de 07 de agosto a 28 de outubro de 2023.....	23
Tabela 4 – Diagnósticos definitivos ou presuntivos acompanhados durante o ECSMV, no CCCV no período de 07 de agosto a 28 de outubro de 2023 referentes ao sistema gastrointestinal distribuídos de acordo com a espécie acometida.....	24
Tabela 5 – Diagnósticos definitivos ou presuntivos acompanhados durante o ECSMV, no CCCV no período de 07 de agosto a 28 de outubro de 2023 referentes ao sistema urogenital distribuídos de acordo com a espécie acometida	25
Tabela 6 – Diagnósticos definitivos ou presuntivos acompanhados durante o ECSMV, no CCCV no período de 07 de agosto a 28 de outubro de 2023 referentes ao sistema tegumentar distribuídos de acordo com a espécie acometida	26
Tabela 7 – Diagnósticos definitivos ou presuntivos acompanhados durante o ECSMV, no CCCV no período de 07 de agosto a 28 de outubro de 2023 referentes às afecções oncológicas distribuídas de acordo com a espécie acometida.....	27
Tabela 8 – Procedimentos cirúrgicos acompanhados durante o ECSMV, no CCCV no período de 07 de agosto a 28 de outubro de 2023 de acordo com a espécie acometida	28

LISTA DE ABREVIATURAS E SIGLAS

ALT– Alanina aminotransferase

BID – Duas vezes ao dia

CCCV – Centro Clínico e Cirúrgico Veterinário

DM – Diabetes Mellitus

ECSMV – Estágio curricular supervisionado em Medicina Veterinária

FA – Fostafatase alcalina

HD – Hospedeiro definitivo

HI – Hospedeiro intermediário

HP – Hospedeiro paratênico

IV- Intravenoso

® – Marca registrada

OSH Ováriossalpingo-histerectomia

SC – Subcutâneo

SID – Uma vez ao dia

SRD – Sem raça definida

TID – Três vezes ao dia

UI – Unidades internacionais

SUMÁRIO

1 INTRODUÇÃO	13
2 ATIVIDADES DESENVOLVIDAS	14
2.1 Centro Clínico e Cirúrgico Veterinário (CCCV)	14
2.1.1 Rotina de funcionamento.....	19
2.2 Descrição das atividades.....	20
2.2.1 Rotina diária	20
3 DISCUSSÃO	29
3.1 Nefrotomia por videolaparoscopia para remoção de <i>Diocetophyma renale</i>..	29
3.1.1 Revisão de literatura	29
3.1.2 Relato de caso e discussão.....	31
3.1.3 Conclusão:	36
3.2 Diabetes Mellitus secundário à hiperestrogenismo em uma canina com 6 anos	37
3.2.1 Revisão de literatura	37
3.2.2 Relato de caso e discussão.....	38
3.2.3 Conclusão:	44
4 CONSIDERAÇÕES FINAIS	45
REFERÊNCIAS.....	46
ANEXOS	49

1 INTRODUÇÃO

A palavra pet, dentro da área da Medicina Veterinária, significa “Animal de estimação”, e dentre eles, podemos citar cães, gatos, coelhos, aves canoras, aves e peixes ornamentais (ABINPET, 2022).

O comportamento humano em relação a estes animais teve uma mudança bastante positiva. Atualmente os animais de estimação, principalmente cães e gatos, são considerados membros da família e os benefícios de se ter um pet vão além de uma companhia agradável, visto que em alguns casos eles são usados como terapia ou até mesmo para trabalho, como por exemplo: Promoção de bem-estar na terapia paliativa para pessoas com doenças terminais, crônicas ou com depressão, o uso de cães farejadores nos bombeiros para busca e salvamentos e também na polícia, entre outras funções.

Para que estes animais consigam atuar nestas funções, é fundamental que eles estejam hígidos, vacinados, livres de ectoparasitos e serem acompanhados por médicos veterinários periodicamente. Estes cuidados devem ser feitos exclusivamente por um médico veterinário, o que demonstra a importância do profissional dentro deste nicho de mercado, visto que o tutor também está mais interessado em proporcionar ao seu animal saúde, bem-estar e longevidade.

Em um panorama geral, segundo os dados da ABINPET (2022), o Brasil possui mais de 54 milhões de cães e mais de 23 milhões de gatos além do setor pet vet ter um crescimento de 12% no ano de 2022, mesmo após uma pandemia. Estes números confirmam o aumento na população pet do país bem como o aumento na demanda por serviços veterinários. Este cenário do mercado pet, faz com que tenha uma necessidade maior de profissionais capacitados e especializados em diferentes áreas para melhor atender os tutores e seus pacientes.

Este relatório possui por objetivo descrever as atividades realizadas durante o estágio curricular supervisionado em Medicina Veterinária e relatar dois casos clínicos que foram escolhidos e acompanhados pela graduanda. O estágio foi realizado no Centro Clínico e Cirúrgico Veterinário, na cidade de Pelotas - RS, situado na rua Gonçalves Chaves nº 4806, bairro Areal, sob supervisão do médico veterinário Dr. Marco Aurélio Avendano Motta, entre os dias 07 de agosto a 28 outubro de 2023.

2 ATIVIDADES DESENVOLVIDAS

2.1 Centro Clínico e Cirúrgico Veterinário (CCCV)

O CCCV (Figura 1), é uma instituição privada, que oferece serviços veterinários como: Consultas, internação 24 horas, exames de sangue, raio x, cirurgias ortopédicas e de tecidos moles, vídeocirurgia e endoscopia. O local está situado na cidade de Pelotas - RS, na rua Gonçalves Chaves nº 4806, bairro Areal.

Figura 1- Fachada do Centro Clínico e Cirúrgico Veterinário (CCCV)



Fonte: A autora

O Centro conta uma recepção para os tutores e pacientes, um consultório, sala para Raio X, sala de emergência, laboratório, internação, bloco cirúrgico, sala de cirurgia, sala de esterilização de materiais, lavanderia, vestiário e dormitório, conforme mostram as imagens a seguir (as imagens das últimas três dependências supracitadas não constam neste relatório, pois estavam em reforma durante o período do estágio).

A recepção (Figura 2), assim como a maioria das dependências da clínica, era climatizada, acomodava até cinco pessoas sentadas. O consultório (Figura 3) possuía material para limpeza de ferimentos, coleta de amostras, otoscópio, estetoscópio, testes rápidos, balança, um computador e uma impressora.

Figura 2 - Recepção do CCCV



Fonte: A autora

Figura 3 – Consultório médico do CCCV



Fonte: A autora

A sala de radiografia (Figura 4) possuía um aparelho digital fixo de raio-x, um computador e os equipamentos de proteção individual. A sala de emergência (Figura 5) era equipada com um carrinho de emergência contendo os principais fármacos utilizados em emergências, aparelho portátil de anestesia inalatória, bisturi elétrico, instrumentais cirúrgicos esterilizados, fios de sutura, soluções como ringer lactato, soro glicosado, soro antiofídico, drenos, aspirador cirúrgico, luvas, tubos endotraqueais, sondas nasogástricas e uretrais, bomba de infusão, além de seringas de diferentes volumes e cateteres. A sala também contava com borrifadores

identificados e preenchidos com álcool 70%, clorexidine 0,2%, iodo povidine, água oxigenada e solução fisiológica.

Figura 4 – Sala de Raio X do CCCV



Fonte: A autora

Figura 5 – Sala de emergência do CCCV



Fonte: A autora

No laboratório (Figura 6) continha as máquinas que faziam o hemograma e o exame bioquímico, também dispunha de uma centrífuga, um microscópio e um kit para panótico rápido, além de material para coleta de amostras para cultura bacteriana e fúngica.

No setor de internação (Figura 7), o mesmo não era dividido em uma ala para felinos e outra para caninos. Era equipado com carrinho de medicamentos e acessórios, como seringas, cateteres, sondas, agulhas, equipamentos, etc. As baias eram de aço inoxidável e abrigavam até oito animais. Neste setor também continha diferentes tipos de rações medicamentosas, material para coleta de sangue e bombas de infusão.

Figura 6 – Laboratório de análises clínicas do CCCV



Fonte: A autora

Figura 7 – Setor de internação do CCCV



Fonte: A autora

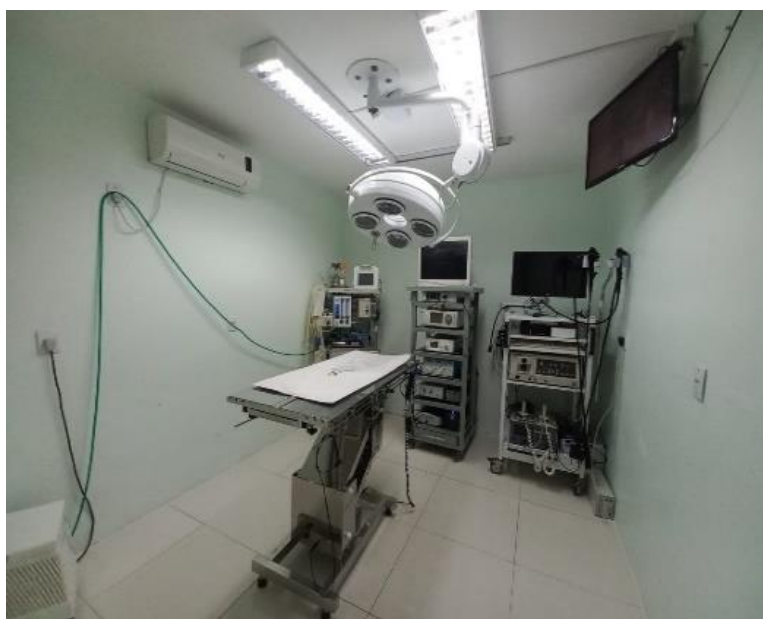O bloco cirúrgico (Figura 8) continha todos os materiais cirúrgicos da clínica, também contava com pia para lavagem das mãos e três baias. Já a sala de cirúrgica (Figura 9) era equipada com uma mesa cirúrgica eletrônica, aparelho de anestesia inalatória, torre de vídeocirurgia, torre de endoscopia e um desumidificador de ar.

Figura 8 – Bloco cirúrgico do CCCV



Fonte: A autora

Figura – 9 Sala de Cirurgia do CCCV



Fonte: A autora

A sala de esterilização (Figura 10) possuía uma autoclave grande, uma pia para limpeza dos instrumentais e o material utilizado para fazer as embalagens.

Figura 10 – Sala da esterilização do CCCV



Fonte: A autora

2.1.1 Rotina de funcionamento

A clínica tinha horário de funcionamento das 8h às 18h, sem fechar ao meio dia, de segunda à sábado, com setor de internamento 24 horas. O centro clínico contava com uma equipe composta por três médicos veterinários, sendo um plantonista, um anestesista e um cirurgião responsável pelas cirurgias e consultas médicas. Também faziam parte do quadro de funcionários duas estagiárias extracurriculares que compareciam no estabelecimento duas vezes por semana no período da tarde e a funcionária responsável pela limpeza do local.

Os dias de procedimentos cirúrgicos eram sempre nas terças e quintas-feiras, nos demais dias a rotina era de atendimentos clínicos e as consultas sempre eram agendadas previamente. Durante a mesma, era feita uma anamnese com perguntas pertinentes ao caso em questão e o animal passava por exame clínico geral, com aferição de temperatura, palpação abdominal e de linfonodos, avaliação da coloração da mucosa e tempo de preenchimento capilar, frequência respiratória, ausculta cardíaca e pulmonar e nível de hidratação do paciente.

A partir desta primeira avaliação e do exame clínico específico, era decidido se o animal precisaria de exames complementares como eletrocardiograma, ecocardiograma, raio x ou ultrassonografia, exame bioquímico ou hemograma etc.

Os exames de sangue e a radiografia eram feitos no local, porém o laudo das imagens radiográficas era terceirizado e o mesmo era enviado em até 24 horas em

casos não emergenciais. Os demais exames eram realizados por empresas terceirizadas.

No setor de internamento a rotina era conforme o quadro de cada paciente, em geral, as atividades eram baseadas na terapia instituída para cada animal, onde faziam-se as anotações na ficha de internamento, na qual constavam informações referentes às medicações usadas, a via de administração, dosagem e o horário em que deveriam ser administradas. Também qualquer observação relacionada ao paciente deveria ser anotada na ficha no campo “observações”.

O horário em que os curativos eram feitos, quando o animal se alimentou, quando ingeriu água, e também quando urinou e defecou, eram registrados nesta mesma ficha. Em caso que o paciente estava sondado era anotado a quantidade de urina contida no saco coletor bem como a hora que o mesmo foi esvaziado. As medicações dos pacientes que tiveram alta médica mas que ainda faziam terapia em domicílio eram sempre manipuladas em farmácia veterinária, o que possibilitava administrar a dose exata do medicamento ao animal. Todos os pacientes eram registrados no sistema SIMPLESVET®, o qual também permitia que o tutor tivesse acesso às informações e exames referentes ao seu pet. O sistema permite fazer o cadastro do animal, armazenar resultados de exames, emitir receitas, documentos para autorizações (internação, procedimento cirúrgico, exames laboratoriais, etc.) dentre outras funções.

2.2 Descrição das atividades

2.2.1 Rotina diária

Durante a realização do estágio, as atividades acompanhadas foram as consultas, o setor de internação, exames de sangue e exames de imagem. Nas segundas, quartas e sextas, não havia atendimento no turno da manhã, exceto casos emergenciais. Nas terças e quintas eram os dias de procedimentos cirúrgicos, onde o horário de funcionamento era dedicado apenas às cirurgias.

Durante as consultas clínicas, era possível fazer anamnese e exame físico, sempre acompanhada pelo supervisor, além de aplicação de vacinas e medicações. No setor de internação, era possível fazer a administração dos medicamentos, aferição dos parâmetros vitais, calcular a quantidade de fluidoterapia que seria administrada a cada paciente, calcular a dose dos medicamentos, fazer a limpeza de

feridas, curativos, entre outros procedimentos que estão listados na tabela 1. Todas as atividades realizadas sempre foram supervisionadas por um médico veterinário responsável.

Na maioria dos exames de sangues eram preparadas lâminas com panótico rápido para avaliar melhor a amostra, procurando alguma anormalidade que pudesse ter, esta era outra atividade realizada com frequência durante o período de estágio.

Tabela 1 – Atividades desenvolvidas durante o ECSMV, no CCCV no período de 07 de agosto a 28 de outubro de 2023.

Atividades	Caninos	Felinos	Total	Percentual
Administração de medicamentos	62	7	69	43,13%
Exame físico geral	15	12	27	16,88%
Curativos	17	5	22	13,75%
Preparo de lâminas com panótico rápido	18	-	18	11,25%
Aplicação de vacinas	5	3	8	5%
Aferição de glicemia	4	2	6	3,75%
Limpeza de feridas	4	-	4	2,50%
Acessos venosos	2	-	2	1,25%
Limpeza de ouvidos	2	-	2	1,25%
Raspado cutâneo	1	-	1	0,62%
Sondagem uretral	1	-	1	0,62%
Total	131	29	160	100%

Fonte: A autora

Na tabela 2, é demonstrado as atividades acompanhadas durante o estágio, sendo a que teve maior recorrência foi o acompanhamento das consultas clínicas, seguida de coletas de sangue e retirada de pontos. Também era possível acompanhar as endoscopias, as quais poderiam ser diagnósticas (avaliar mucosa e coletar fragmentos para exame histopatológico das regiões da curvatura maior do estômago, antropiloro e piloro) ou eram endoscopias para retirada de corpo estranho.

Tabela 2 – Atividades acompanhadas durante o ECSMV, no CCCV no período de 07 de agosto a 28 de outubro de 2023.

Atividades	Caninos	Felinos	Total	Percentual
Consultas/ retornos	65	18	83	38,10%
Coletas de sangue	52	10	62	28,44%
Retirada de pontos	26	8	34	15,60%
Endoscopias	16	1	17	7,80%
Transfusão de sangue	5	1	6	2,75%
Quimioterapia	5	-	5	2,30%
Sondagem uretral	5	-	5	2,30%
Atendimento de emergência	2	-	2	0,91%
Colocação de dreno intratorácico	1	-	1	0,45%
Drenagem de nódulo	1	-	1	0,45%
Eutanásia	1	-	1	0,45%
Sondagem esofágica	-	1	1	0,45%
Total	179	39	218	100%

Fonte: A autora

Na tabela 3, é possível ver os exames complementares acompanhados durante o período de estágio. Os exames que mais foram acompanhados foram os exames de imagem, estes, sem dúvida, são uma excelente ferramenta para auxiliar no diagnóstico de diferentes doenças, além de serem muito úteis para fazer check-ups, pois são metodologias não invasivas, baratas e com resultados imediatos.

A ultrassonografia foi o exame mais acompanhado durante o estágio, esta é uma ferramenta que permite o médico veterinário avaliar, em tempo real, órgãos da cavidade abdominal, como rins e adrenais, fígado, estômago, baço, pâncreas, intestino, vesícula urinária, útero, próstata e ovários. Também é possível observar se há presença de líquido livre na cavidade abdominal, presença de massas ou nódulos nos órgãos supracitados, presença de corpo estranho no estômago ou no intestino, cálculos renais ou vesicais, ainda pode ser utilizada para biopsias guiada por ultrassom, avaliar a vascularização dos órgãos (Doppler) etc (MARTINS et al., 2021).

A radiografia também é um excelente método diagnóstico, principalmente para afecções do tecido ósseo, mas também pode ser utilizada para auxiliar no diagnóstico

de outras afecções relacionadas á metástases pulmonares, pneumonias, algumas afecções esofofágicas e traqueais como estenose de traqueia ou presença de algum corpo estranho esofágico, averiguar a conformação e tamanho do coração, dentre outras funções. Também consegue-se avaliar sistema digestório quanto ao tipo de conteúdo e também o sistema urinário utilizando ou não contrastes. (ANDRADE, 2007)

Tabela 3 – Exames complementares acompanhados durante o ECSMV, no CCCV no período de 07 de agosto a 28 de outubro de 2023.

Exames	Caninos	Felinos	Total	Percentual
Ultrassonografia abdominal	27	8	35	49,30%
Radiografia	21	6	27	38,03%
Teste de fluoresceína	5	-	5	7,04%
Teste de Schirmer	3	-	3	4,23%
Snap test FIV/FELV	-	1	1	1,40%
Total	56	15	71	100%

Fonte: A autora

Na tabela 4, está sendo esboçado os dados referentes ao sistema gastrointestinal, onde o procedimento mais acompanhado foi a dilatação esofágica, seguida pela endoscopia diagnóstica e profilaxia dentária.

A dilatação esofágica também é um procedimento que necessita de um endoscópio, pois faz-se necessário localizar o local da estenose esofágica e também posicionar o balão dilatador no local correto. As setes sessões acompanhadas foram feitas no mesmo paciente, visto que é necessário mais de uma sessão para se chegar a um resultado satisfatório. Em cada procedimento realizado, aumentava-se gradativamente o tamanho do balão dilatador.

Segundo Cotias et al. (2014), o mesmo relata um caso de tratamento de estenose esofágica por via endoscópica em um paciente da raça West Highland Terrier. Entretanto, a dilatação foi feita utilizando-se primeiramente uma sonda de foley (3ml) e posteriormente procedeu-se com sei sessões de dilatação utilizando um tudo endotraqueal, aumentando gradativamente o tamanho em 8, 9 e 9,5. As sessões eram feitas a cada sete dias, bem como foi realizado no caso abordado neste relatório e em ambos os relatos os animais obtiveram excelentes resultados.

Tabela 4 – Diagnósticos definitivos ou presuntivos acompanhados durante o ECSMV, no CCCV no período de 07 de agosto a 28 de outubro de 2023 referentes ao sistema gastrointestinal distribuídos de acordo com a espécie acometida.

Sistema gastrointestinal	Cães	Gatos	Total	Percentual
Estenose esofágica	7	-	7	21,22%
Endoscopia diagnóstica	6	-	6	18,18%
Profilaxia dentária	5	-	5	15,15%
Corpo estranho	4	1	5	15,15%
Gastrite	3	-	3	9,09%
Intoxicação medicamentosa	1	2	3	9,09%
<i>Helicobacter pylori</i>	2	-	2	6,06%
Dilatação gástrica	1	-	1	3,03%
Doença inflamatória intestinal	1		1	3,03%
Total	30	3	33	100%

Fonte: A autora

A piometra foi o quadro mais recorrente dentro do sistema urogenital, a mesma é caracterizada por uma infecção uterina resultando em acúmulo de pus dentro do órgão (FOSSUM, 2014) que pode ser aberta (ocorre extravasamento de pus pela vagina) ou fechada (não há extravasamento) e o tratamento de eleição é a OSH associada à antibioticoterapia (DYBA et al., 2021).

O diagnóstico pode ser feito baseando-se no histórico de não esterilização da paciente, hemograma (leucocitose por neutrofilia) e exames de imagem como ultrassonografia e radiografia, além dos sinais clínicos que são inespecíficos, podendo a paciente cursar com: Hipertermia, dor e aumento de volume abdominal, prostração, êmese e anorexia (ROSSI et al., 2022).

Durante o estágio, os casos acompanhados não chegaram ao extremo, e os procedimentos cirúrgicos foram feitos por videocirurgia e não houve contaminação da cavidade abdominal em nenhum dos casos.

A urolitíase foi a segunda afecção mais acompanhada do sistema urogenital durante o estágio. Esta afecção possui uma casuística relevante na medicina veterinária, principalmente em pacientes felinos e é considerada uma condição de emergência. Esta doença consiste na formação de urólitos que podem se localizar, nos rins, ureteres, vesícula urinária e uretra. Estes urólitos ou cálculos urinários, como

são popularmente chamados, acabam por obstruir a passagem da urina e podem rapidamente evoluir para o óbito do paciente (FOSSUM,2014).

Os sinais clínicos são inespecíficos, mas os principais são: Polaciúria, disúria e hematúria ou ainda o paciente pode ser assintomático. Para o diagnóstico de urolitíase, é necessário unir a apresentação clínica do paciente, junto com exames laboratoriais e urinálise. A ultrassonografia e a radiografia são exames de imagem que possuem uma boa acurácia para diagnosticar um quadro de urolitíase (RICK et al. 2017).

Tabela 5 – Diagnósticos definitivos ou presuntivos acompanhados durante o ECSMV, no CCCV no período de 07 de agosto a 28 de outubro de 2023 referentes ao sistema urogenital distribuídos de acordo com a espécie acometida.

Sistema urogenital	Cães	Gatos	Total	Percentual
Piometra	10	1	11	52,38%
Cistite idiopática	2	1	3	14,28%
Hiperplasia endometrial cística	2	-	2	9,53%
Urolitíase	2	-	2	9,53%
Abscesso prostático	1	-	1	4,76%
<i>Dioctophyma renale</i>	-	1	1	4,76%
Doença renal crônica	1	-	1	4,76%
Total	18	3	21	100%

Fonte: A autora

Os casos acompanhados referente ao sistema tegumentar, estão esboçados na tabela 7. A afecção mais recorrente foi a otite externa, esta é uma condição inflamatória do conduto externo auditivo, a qual não possui predileção por idade nem sexo, mas existem algumas raças que são mais predisponentes devido a conformação da orelha (pendular e com excesso de pelos) como por exemplo Basset Hound e Poodle.

Os sinais clínicos mais clássicos são: Prurido intenso no ouvido, dor, hipertermia e inflamação da parte mais externa do ouvido, balançar a cabeça frequentemente e mau cheiro (WERNER, 2014).

Tabela 6 – Diagnósticos definitivos ou presuntivos acompanhados durante o ECSMV, no CCCV no período de 07 de agosto a 28 de outubro de 2023 referentes ao sistema tegumentar distribuídos de acordo com a espécie acometida.

Sistema tegumentar	Cães	Gatos	Total	Percentual
Otite externa	5	-	5	45,45%
Dermatite úmida	3	-	3	27,28%
Abscesso cutâneo	1	-	1	9,09%
Escara de decúbito	1	-	1	9,09%
Otohematoma	-	1	1	9,09%
Total	10	1	11	100%

Fonte: A autora

Quanto aos diagnósticos oncológicos, o mais recorrente durante os três meses de estágios foi o mastocitoma cutâneo, este, por sua vez, é uma neoplasia maligna onde caracteriza-se pela proliferação exacerbada de células denominadas mastócitos. Os mastocitomas podem ser diagnosticados através de exame citológico, porém, o exame confirmatório é o histopatológico (LONDON; SEGUIN, 2003). Este tipo de neoplasia é classificado em estádios de 0 a IV, considerando a localização, envolvimento de linfonodo regional e presença de metástases à distância (DE SOUSA MELO et al., 2013).

Um caso que chamou a atenção dentre os casos oncológicos, foi o Timoma, considerado raro. A neoformação desenvolveu-se em uma canina da raça york shire terrier de 8 anos de idade e foi diagnosticado através de exames de imagem e biópsia. O carcinoma foi retirado cirurgicamente e o caso prosseguiu com quimioterapia. Para este tipo de neoplasia, o tratamento de eleição é a ressecção cirúrgica, entretanto, pode haver situações em que não seja possível retirar a massa mediastinal podendo lançar mão de quimioterapia (YALE et al., 2021).

A maioria dos casos da tabela 5, não necessitou de internamento e o primeiro passo a ser feito era coletar material para biópsia e quando o resultado era conhecido, estudava-se as alternativas de tratamento, que geralmente incluíam excisão cirúrgica e quimioterapia.

Tabela 7 – Diagnósticos definitivos ou presuntivos acompanhados durante o ECSMV, no CCCV no período de 07 de agosto a 28 de outubro de 2023 referente às afecções oncológicas distribuídas de acordo com a espécie acometida.

Afecções oncológicas	Cães	Gatos	Total	Percentual
Mastocitoma cutâneo	4	-	4	40%
Linfoma alimentar	-	1	1	10%
Melanoma de palato mole	1	-	1	10%
Neoplasia mamária	-	1	1	10%
Neoplasia prostática	1	-	1	10%
Neoplasia renal	1	-	1	10%
Timoma	1	-	1	10%
Total	8	2	10	100%

Fonte: A autora

Apesar do foco das atividades ter sido na área de clínica médica de pequenos animais, foi possível acompanhar alguns procedimentos cirúrgicos durante o período de estágio. Estes procedimentos estão listados na tabela 8. A maioria destes procedimentos foram acompanhados na condição de volante durante as cirurgias. A grande maioria destas atividades acompanhadas foram OSH eletivas as quais eram realizadas por vídeocirurgia.

Acompanhar estas cirurgias foi importante para perceber que muitos casos clínicos necessitam de tratamento cirúrgico e não apenas o medicamentoso, assim como foi importante para perceber que um bom cirurgião precisa ter muito conhecimento sobre a clínica médica e estas duas especialidades acabam se complementando dentro da Medicina Veterinária.

Sempre antes de qualquer procedimento cirúrgico, era feito uma avaliação pré-operatória que contava pelo menos com um hemograma completo, para verificar o hematócrito, plaquetas e se havia indicativo de alguma infecção e conforme a idade do paciente ou o tipo de procedimento, realizava-se exame bioquímico para avaliar função renal e hepática do paciente.

Tabela 8 – Procedimentos cirúrgicos acompanhados durante o ECSMV, no CCCV no período de 07 de agosto a 28 de outubro de 2023 de acordo com a espécie acometida.

Procedimento cirúrgico	Cães	Gatos	Total	Percentual
OSH	20	-	20	60,61%
Cistotomia	2	-	2	6,06%
Orquiectomia	2	-	2	6,06%
Amputação de membro pélvico	1	-	1	3,03%
Enucleação	1	-	1	3,03%
Excisão de nódulo cutâneo	1	-	1	3,03%
Extração dentária	1	-	1	3,03%
Mastectomia unilateral		1	1	3,03%
Nefrectomia	1	-	1	3,03%
Nefrotomia	1	-	1	3,03%
Timectomia	1	-	1	3,03%
Trocleoplastia	1	-	1	3,03%
Total	32	1	33	100%

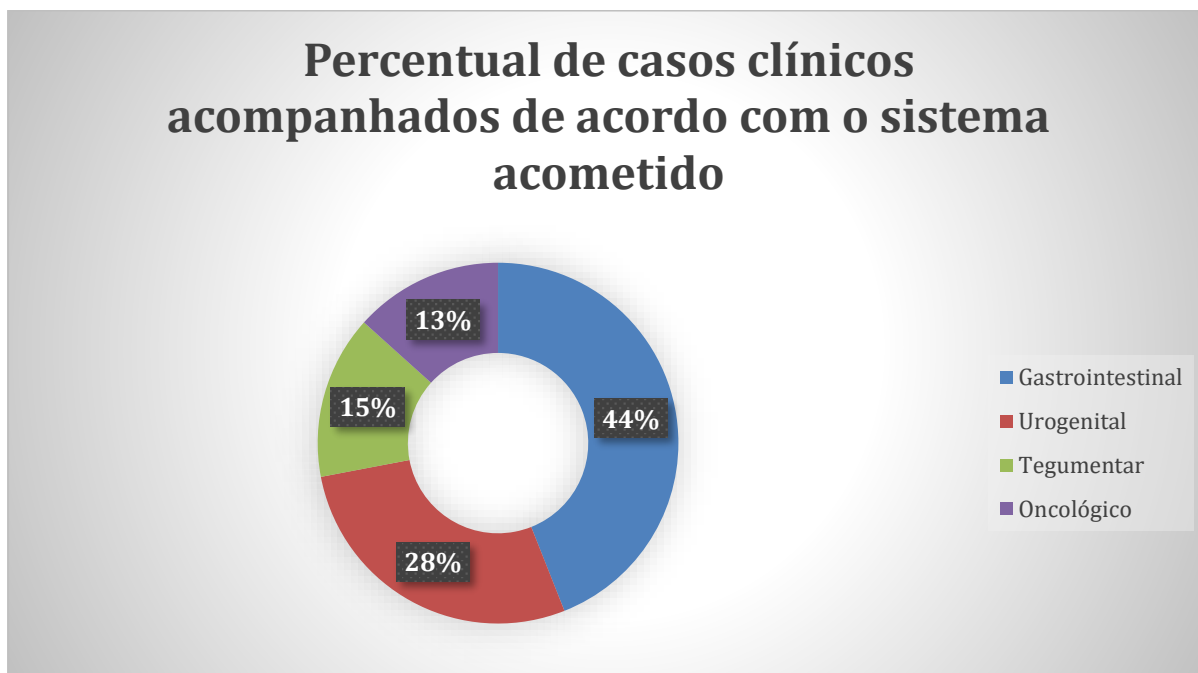
Fonte: A autora

A figura 11, é um gráfico contendo a porcentagem de casos acompanhados durante o estágio conforme o sistema acometido. Através dele, consegue-se ter uma melhor visibilidade do que foi visto durante os meses de agosto a setembro de 2023 no Centro Clínico e Cirúrgico veterinário.

Percebe-se que não houve uma rotina muito intensa de casos clínicos e muitos sistemas orgânicos não foram contemplados durante o estágio, como por exemplo o sistema cardiovascular, músculo esquelético, doenças infectocontagiosas e neurológico. Contudo, os casos acompanhados foram bem conduzidos e a maioria com diagnóstico fechado, o que sabe-se que não é uma realidade para muitos pacientes.

Além disso, muitos casos vistos durante o estágio eram casos complexos e que nem sempre estão presentes na rotina de uma clínica veterinária. O grau de complexidade de alguns casos unidos à sinais clínicos inespecíficos, faz pensar em mais opções de diagnósticos diferenciais além de desenvolver um raciocínio mais crítico sobre determinados assuntos.

Figura 11 – Percentual de casos clínicos acompanhados de acordo com o sistema acometido



Fonte: A autora

3 DISCUSSÃO

Este relatório abordará dois casos clínicos escolhidos pela graduanda em razão dos mesmos serem casos interessantes e relevantes para clínica veterinária, pois os casos possuem características peculiares além de possuírem um acompanhamento completo. O primeiro relato trata-se de um felino diagnosticado com *Dioctophyma renale* na região subcapsular no rim direito, com preservação do mesmo. O segundo relato abordará o caso de uma canina de 6 anos com Diabetes Mellitus secundária à hiperestrogenismo.

3.1 Nefrotomia por videolaparoscopia para remoção de *Dioctophyma renale*

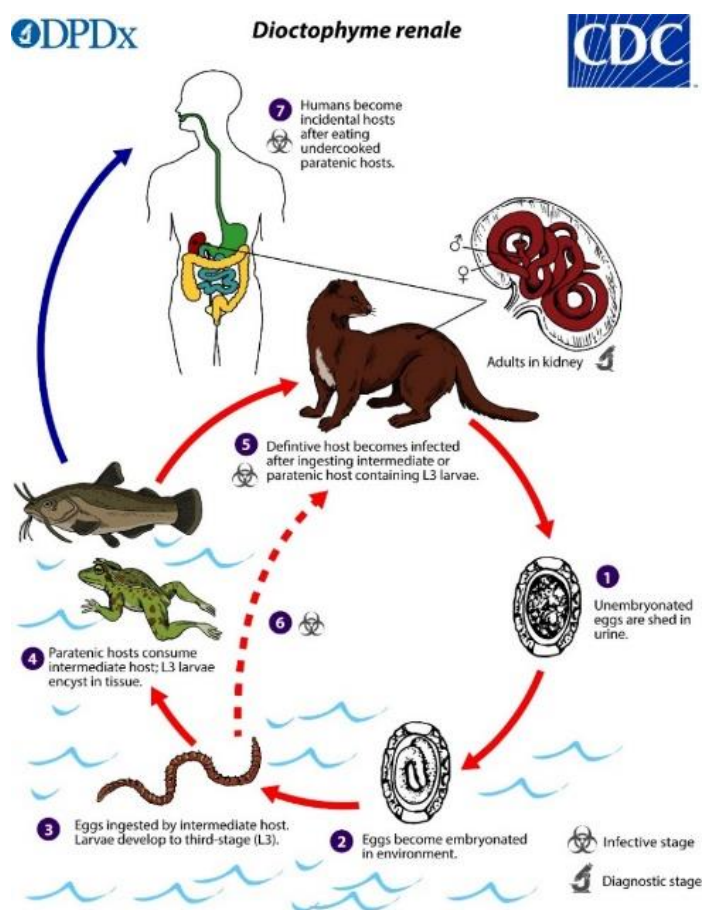
3.1.1 Revisão de literatura

O *Dioctophyma renale*, é um parasito popularmente conhecido como “verme gigante do rim” e possui ocorrência mundial (CDC, 2019) e pode acometer mamíferos domésticos e silvestres. Dentre os pets, é encontrado com mais frequência em cães, principalmente aqueles cães errantes que têm acesso à áreas ribeirinhas e alagadiças (ROCHA, 2017), pois seu ciclo biológico (Figura 12) possui como hospedeiro

intermediário (HI) anelídeos aquáticos e como hospedeiros paratênicos (HP) rãs e peixes.

No hospedeiro definitivo (HD) os ovos são liberados pela urina, os quais por lixiviação, chegam até as margens de rios ou semelhantes. O seu ciclo evolutivo ocorre pela ingestão dos ovos pelo anelídeo, onde dentro do mesmo ocorrem mudas evolutivas e o hospedeiro definitivo infecta-se ao ingerir água com o anelídeo ou o hospedeiro paratênico infectado (TAYLOR et al., 2017). Humanos também podem infectar-se ao ingerir os hospedeiros paratênicos ou intermediários mal cozidos (CDC, 2019) .

Figura 12 – Ciclo biológico do *Dioctophyme renale*



Fonte: Centers for Disease Control and Prevention

Dentro do HD, é geralmente encontrado no rim direito, devido à proximidade da parede duodenal ao órgão, contudo, há relatos na literatura que encontraram o parasito livre na cavidade abdominal, no testículo de cães (ROCHA, 2017), região inguinal (SILVEIRA et al., 2015) entre outros locais.


Em cães e gatos os sinais clínicos causados pelo *D. renale* são inespecíficos e variam conforme a localização do parasito, cursando geralmente com prostração, dor abdominal, hiporexia, emagrecimento e disúria. O paciente também pode ser assintomático.

Na maioria dos casos de parasitismo nos rins, o órgão é encontrado com o parênquima destruído (SILVEIRA et al., 2015), fazendo com que a nefrectomia seja o tratamento de eleição para o caso em questão. O diagnóstico pode ser feito através da identificação dos ovos na urina e ultrassom (PEDRASSANI; NASCIMENTO, 2015) ou em necropsias como achados incidentais (SILVEIRA et al., 2015).

3.1.2 Relato de caso e discussão

No dia 7 de Agosto, foi atendido um felino SRD, fêmea, castrada, com de 4 anos de idade, pesando 3,5 Kg. A queixa principal era: Hiporexia, prostração e também um aumento de volume do lado direito na região abdominal (Figura 13). Na anamnese foi constatado que animal vivia em ambiente rural, tinha hábitos de caça e a alimentação era a base de ração seca para gatos castrados. No restante do exame clínico geral não foram constatadas anormalidades.

Figura 13 – Aumento de volume na região abdominal direita

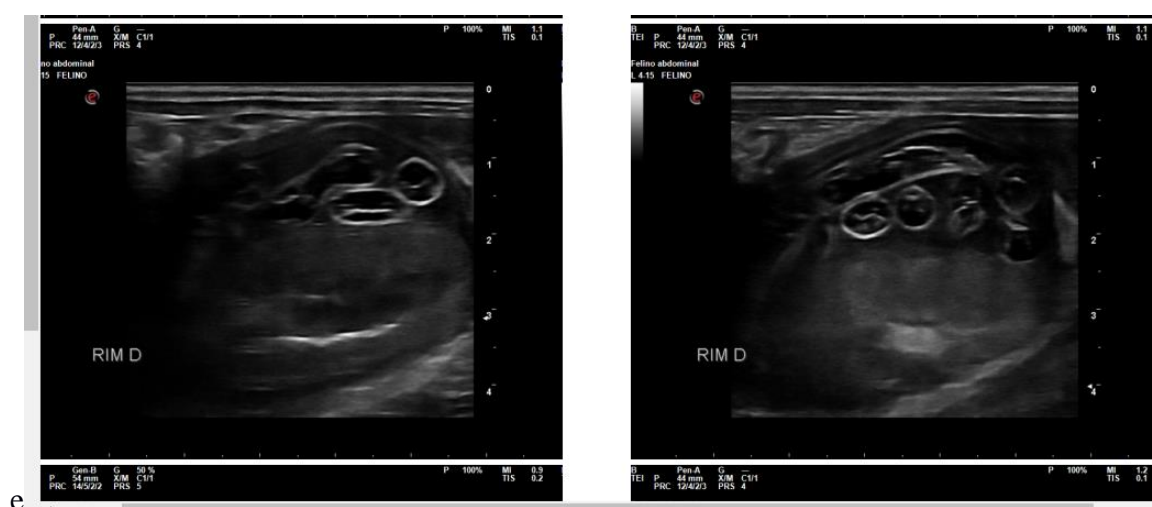


Fonte: A autora

Foi solicitado ultrassom para avaliar o aumento de volume na região abdominal do lado direito. Durante a realização do exame de imagem, de imediato já foi observado o parasito no rim direito (Figura 14). No laudo ultrassonográfico, constava as seguintes alterações no rim direito: Formato anatômico alterado, dimensões aumentadas (rim direito com 4,2cm de comprimento), contorno irregular, cortical e medular hiperecogênicas, limite córtico-medular irregular. Também observa-se em

região subcapsular a presença de estruturas tubulares (corte longitudinal), e arredondadas (corte transversal), hipocogênicas com dupla parede hiperecogênicas, compatível com *Diocotophyma renale*. Observa-se reação inflamatória do tecido adiposo adjacente. Os demais órgãos da cavidade abdominal não tiveram alterações dignas de nota.

Figura 14 – Imagens ultrassonográficas do rim direito com presença de estruturas tubulares no corte transversal.



Fonte: A autora

Na ultrassonografia renal, o órgão é avaliado quanto ao seu tamanho, contorno, textura e ecogenicidade. Considera-se um rim saudável e com tamanho adequado para gatos, quando perante a imagem ultrassonográfica, o mesmo apresente contornos regulares, com fina cápsula hiperecoica, cortical hiperecoica em relação à medular e a região da pelve renal também é vista com hiperecogenicidade devido ao tecido conjuntivo presente. O comprimento oscila entre 3,8 e 4,4 cm e a largura com intervalo de 2,7 até 3,1 cm (XAVIER JUNIOR et al., 2020).

Estes valores não corroboram com os achados clínicos do presente relato, contudo, essas referências podem mudar dependendo se o animal for castrado ou não, onde animais castrados podem apresentar rins menores, o que pode justificar o aumento de volume no rim direito do caso em questão. Além disso, os rins possuem tamanhos bem semelhantes entre o direito e o esquerdo. No presente relato o rim esquerdo possuía comprimento de 3,98 cm, esse valor relacionado ao comprimento do rim direito (4,2cm) denota que o rim direito estava aumentado. Também foi feito

um hemograma completo e um bioquímico (anexos C e D), os quais não apresentaram alterações, incluindo os níveis de ureia e creatinina.

O tratamento do caso foi através do acesso cirúrgico à capsula renal por vídeolaparoscopia. A cirurgia foi realizada no dia seguinte (08/08/2023). Esta técnica é considerada minimamente invasiva e possui muitas vantagens em relação à técnica tradicional (celiotomia), como por exemplo: Menor trauma cirúrgico e tempo de recuperação pós operatória, menos dor no processo pós operatório, menor risco de infecções e menor risco de sangramentos e complicações durante o procedimento (SANTOS et al., 2020). Além disso, possibilita a visualização dos órgãos da cavidade abdominal e consequentemente uma avaliação visual dos mesmos.

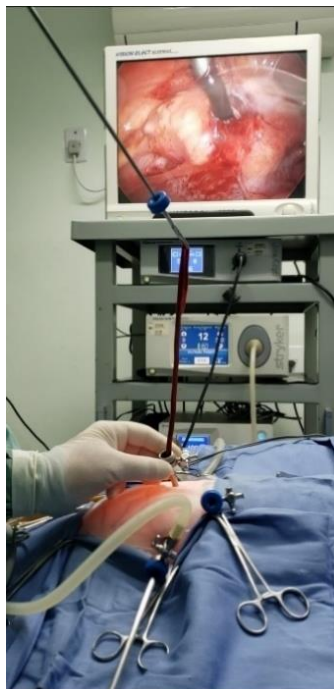
Para a realização da técnica, o animal foi submetido à tricotomia da região acessada, anestesia geral e antissepsia do local. O mesmo foi posicionado em decúbito dorsal, e a mesa cirúrgica foi levemente inclinada na direção cranial do animal, afim de fazer, por gravidade, que os órgãos abdominais fiquem posicionados mais cranialmente, liberando espaço na cavidade para a colocação e manuseio dos instrumentais da videocirurgia, melhorando o campo de visão (SANTOS et al., 2020).

As desvantagens desta técnica são relacionadas a um maior tempo cirúrgico, ao custo elevado dos equipamentos e também a necessidade de uma equipe treinada para o manuseio dos instrumentais (RIBEIRO, 2022).

O acesso à cavidade abdominal se deu através da abertura de três incisões com menos de 1cm de diâmetro utilizando a agulha de Veress, sendo uma delas 1cm caudal à cicatriz umbilical, na qual foi introduzido o insuflador (preenche a cavidade com gás para separar a parede abdominal dos órgãos).

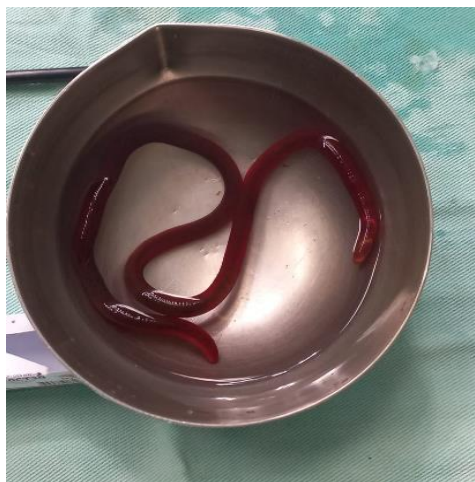Atingindo-se a pressão desejada de ar dentro da cavidade, realizou-se as demais incisões (guiadas pela óptica) para colocação dos trocartes, pois é através deles que são inseridas as pinças endoscópicas e a óptica. Após a colocação da mesma, foi feita uma avaliação dos órgãos da região, seguido da realização das outras duas incisões, caudo-lateral à primeira, guiadas pela ótica. Logo em seguida procedeu-se o acesso à capsula renal para retirada do parasito (Figuras 15, 16 e 17).

Figura 15 – Momento em que o parasito foi retirado do paciente




Fonte: A autora

Figura 16 – Parasito retirado da região subcapsular do rim direito



Fonte: A autora

Figura 17 – *Dioctophyma renale*



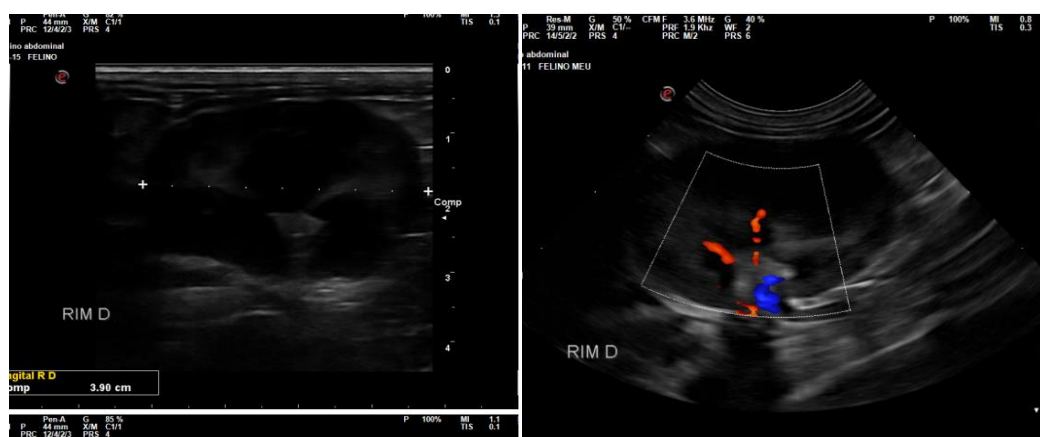Fonte: A autora

Para o pós operatório imediato, foi administrado Dipirona (Dipirona Ibase 50%) 25mg/Kg BID e Tramadol (Tramadon®) 2mg/Kg BID para controle da dor, Cefalotina (Cefariston®) 25mg/kG BID para prevenção de infecção, Citrato de Maropitant (Cerenia®) 0,1ml/Kg SID para prevenir náusea ou vômitos e Meloxicam (Flamavet® 0,2%) 0,1mg/Kg SID para controle da inflamação, com exceção do Maropitant e do Tramadol que a via de administração foi subcutânea (SC) os demais medicamentos foram ministrados por via intravenosa (IV).

A terapia instituída para o pós operatório em domicílio foi anti-inflamatório cetoprofeno na dose de 1mg/Kg a cada 24 horas por três dias, amoxicilina com clavulanato nas doses 30mg/Kg e 7,5mg/Kg respectivamente, com posologia a cada 12 horas por 10 dias e a limpeza da ferida cirúrgica três vezes ao dia com solução fisiológica.

Após 30 dias do procedimento cirúrgico, a paciente retornou à clínica para fazer uma avaliação clínica e refazer o ultrassom afim de avaliar o rim direito. No laudo constava que havia áreas de infarto na cortical e formato anatômico alterado (Figura 18). No entanto as dimensões estavam preservadas, cortical e medular normoecogênicas, limite cortico-medular preservado, sugerindo que as alterações encontradas são sugestivas de nefropatia.

Figura 18 – Rim direito após 30 dias do procedimento



Fonte: A autora

Na avaliação clínica, o animal apresentava-se saudável e sem alterações nos parâmetros avaliados. A tutora relatou que o animal estava com normofagia e normodipsia. A paciente será avaliada a cada seis meses para monitorar a função renal em razão das áreas de infarto na cortical. Espera-se que estas áreas fiquem

fibrosadas e afuncionais, mas não o suficiente para comprometer completamente a funcionalidade do rim direito.

Segundo Taylor et al. (2017), o período pré-patente deste parasito é de seis meses, podendo chegar até dois anos. Neste relato, considerando a viabilidade do rim parasitado, acredita-se que o quadro tenha sido descoberto no início da parasitose, visto que o *D. renale* alimenta-se do parênquima renal levando à destruição do mesmo, o que não foi observado no presente caso.

Segundo Silveira (2015), em um estudo com 28 cães, o *D. renale* fora encontrado em diferentes regiões nos animais avaliados, sendo elas: Rim direito, livre na cavidade abdominal, no subcutâneo da região inguinal, flanco esquerdo e dentro de um cisto caudal ao rim direito. Outros autores também relatam casuística de *D. renale* em diferentes topografias nos animais, o que justifica os sinais clínicos inespecíficos que os pacientes podem apresentar.

Esta situação demonstra o quanto é importante uma boa anamnese e um bom raciocínio clínico, pois o médico veterinário, ao longo de sua vida profissional encontrará casos com sinais inespecíficos e a chave para um bom diagnóstico e excluir outras possíveis causas, pode estar em uma simples pergunta durante a anamnese.

No presente relato de caso, percebe-se que a videocirurgia é uma opção viável para remoção de *D. renale*, pois é uma técnica pouco invasiva e que proporciona ao paciente vários benefícios, principalmente uma recuperação mais rápida e com menos dor, o que vai de encontro com o que foi descrito por Bran et al. (2002), onde os mesmos relatam o primeiro caso de nefrectomia por videolaparoscopia em cães para retirada de *D. renale*.

3.1.3 Conclusão:

O parasitismo por *D. renale* pode acometer cães e gatos de qualquer idade além de outros mamíferos, desde que tenham as condições ideais para infectar-se com o parasito. Este relato denota a importância dos exames complementares e também a importância do tutor estar atento às pequenas mudanças de comportamento que o seu pet possa ter, pois isso possibilitou um diagnóstico e uma resolução do caso com rapidez e êxito. Também percebe-se que a videocirurgia é uma alternativa viável para casos de parasitismo por *D. renale* localizados na cavidade abdominal.

3.2 Diabetes Mellitus secundário à hiperestrogenismo em uma canina com 6 anos

3.2.1 Revisão de literatura

A Diabetes Mellitus é uma doença endócrina e multifatorial, caracterizada pela elevação do nível glicose no sangue de forma persistente em razão da produção insuficiente ou resistência à insulina (hormônio hipoglicemiante).

Esta doença pode acometer tanto caninos como felinos e o seu diagnóstico baseia-se em três indicativos principais, sendo eles: sinais clínicos apropriados (poliúria, polidipsia e polifagia), níveis de glicose elevados mesmo o animal estando em jejum e glicosúria (NELSON; COUTO, 2015).

Diversos são os fatores que podem levar o animal a desenvolver Diabetes Mellitus, os mais comuns estão relacionados à pancreatite, obesidade, hiperadrenocorticismo (iatrogênico ou não), insulinomas, fatores genéticos, etc (POPPL; ELIZEIRE, 2015).

A Diabetes é classificada em dois tipos:

- Diabetes tipo 1 ou Insulinodependente, quando há pouca ou nenhuma produção de insulina pelo pâncreas.
- Diabetes tipo 2 ou não insulinodependente, quando há uma secreção adequada de insulina pelo pâncreas, porém existe uma resistência na ligação do hormônio com o receptor (POPPL; ELIZEIRE, 2015).

Segundo Nelson e Couto (2015), a faixa etária em que a diabetes é mais diagnosticada, oscila entre 4 e 14 anos, tendo uma maior prevalência em animais entre 7 e 9 anos de idade. Animais diagnosticados com menos de 4 anos de idade com diabetes juvenil, são considerados raros.

Quando trata-se de sexo, há uma maior prevalência para as fêmeas, a causa pode ser em razão do ciclo estral, principalmente na fase lútea e também pelo uso de progestágenos exógenos para evitar o cio (RIJNBARK, 2013).

As principais complicações associadas a quadros diabéticos são cetoacidose diabética, hipoglicemia iatrogênica, pancreatite crônica e catarata (NELSON; COUTO, 2015).

3.2.2 Relato de caso e discussão

No dia 18 de agosto de 2023, foi atendido no CCCV, um canino da raça Golden Retriever, fêmea, não esterilizada, com 6 anos de idade pesando 40,4Kg. A queixa principal era hiperglicemia, mas a paciente também apresentava quadros de dor abdominal e vômitos.

O animal estava internado há 5 dias em outro estabelecimento e já possuía exames como hemograma (anexo D), bioquímico (anexo E), urinálise (anexo F) e ultrassonografia, onde foi constatado uma anemia (hematócrito com 22,8%), glicemia de 508mg/dL, leve hipercolesterolemia (300mg/dL), glicosúria, proteinúria, bacteriúria moderada e hiperplasia cística unilateral em ovário esquerdo (Figura 19).

Considera-se uma glicemia normal, quando apresenta valores entre 60 até 120mg/dL segundo Poppl e Elizeire (2015), diante do valor de glicose da paciente junto aos achados dos demais exames, a suspeita principal era de diabetes secundária à hiperestrogenismo.

Contudo, como diagnóstico diferencial, poderia ser diabetes causada por hiperadrenocorticismo ou por pancreatite, visto que o hiperadrenocorticismo libera o hormônio cortisol, o qual é antagônico à insulina e na pancreatite pode haver comprometimento das células β , as quais são responsáveis pela produção da insulina (DAVISON, 2015).

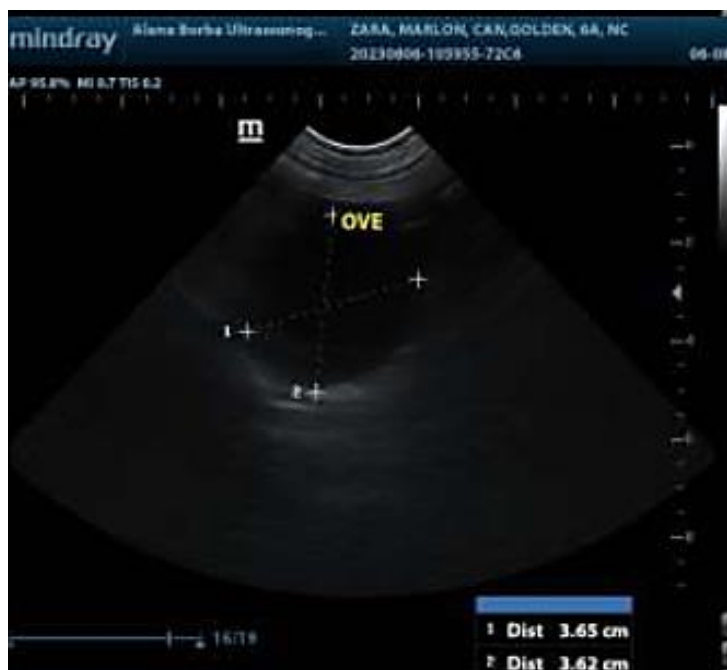Para Nelson e Couto (2015), em quadros diabéticos é normal encontrar um hemograma sem alterações ou com leucocitose neutrofílica, no exame bioquímico pode haver um aumento das enzimas ALT e da FA em casos de pancreatite, hipercolesterolemia, hipertrigliceridemia e logicamente a hiperglicemia. Já na urinálise, os achados comuns são: Glicosúria, proteinúria, bacteriúria e corpos cetônicos em casos de cetoacidose diabética e a densidade geralmente encontra-se acima de 1,025 (NELSON; COUTO, 2015).

No caso em questão, não foi avaliado a presença de corpos cetônicos na urina, uma análise que seria importante para diagnosticar um quadro de cetoacidose diabética, visto que a paciente chegou para atendimento com histórico de vômitos.

Outro exame que pode ser feito para auxiliar no diagnóstico da diabetes mellitus é a mensuração da Frutosamina e da Hemoglobina glicada, a frutosamina fornece um histórico de glicemia das últimas 2 semanas, enquanto que a hemoglobina glicada gera um resultado dos últimos 2 a 3 meses. Testes como imunoreatividade

semelhante à tripsina canina e imunorreatividade da lipase pancreática canina, podem ser feitos em casos suspeitos de pancreatite (DAVISON, 2015).

Figura 19 – Imagem ultrassonográfica do ovário esquerdo



Fonte: A autora

A suspeita principal era de diabetes secundária à hiperestrogenismo, mas como diagnóstico diferencial, poderia ser diabetes causada por hiperadrenocorticismismo ou por pancreatite, visto que o hiperadrenocorticismismo libera o hormônio cortisol, o qual é antagônico à insulina e na pancreatite pode haver comprometimento das células β , as quais são responsáveis pela produção da insulina (DAVISON, 2015).

É importante ressaltar que não foi possível saber a terapia instituída na paciente antes de chegar até o CCCV. Ainda nesta data, foi aplicado o dispositivo FreeStyle Libre® para monitoramento da glicemia, o qual tem duração de 15 dias e as medições podem ser feitas pelo aplicativo no celular ou através do próprio medidor do dispositivo.

Foi recomendado aos tutores a cirurgia de ovário-histerectomia (OSH) da paciente. Para tal procedimento foi necessário estabilizar o animal, para isso, foi prescrito Hemolitan® líquido na dose de 0,1ml/Kg SID por via oral para auxiliar no tratamento da anemia, Insulina NPH 0,5 U/Kg a cada 12 horas por via subcutânea para manutenção da glicemia e insulina regular 0,2 U/Kg a cada 2h por via SC para estabilização, até a glicemia oscilar entre 150 e 200 mg/dL, sempre ressaltando que

a paciente deveria comer uma hora antes de cada aplicação. Também foi sugerido aos tutores que a paciente recebesse ração para cães diabéticos atendendo à quantidade necessária descrita no rótulo do fabricante.

Atualmente existem diversos tipos de insulinas disponíveis no mercado, incluindo uma insulina específica para cães e gatos, de nome comercial Caninsulin®. As insulinas são classificadas de acordo com o seu tempo de ação, sendo a Caninsulin® de ação intermediária, tendo um pico de ação entre 2 a 10 horas e duração do seu efeito é cerca de 12 horas. Também o mercado dispõe da Insulina regular e NPH, estas são de uso humano. A NPH possui tempo de ação intermediário (4 – 6 horas) e seu efeito dura em média 8 à 14 horas, enquanto a regular possui um tempo de ação rápido (10 - 30 min) mas um curto efeito de duração (4 – 10 horas) (POPPL; ELIZEIRE, 2015).

A dieta e o manejo alimentar também possuem um papel fundamental no auxílio do controle da diabetes, pois visam reduzir o nível de glicose pós-prandial, além de fazer a manutenção do peso corporal do paciente. As refeições devem ser fornecidas a cada 12 horas, antecedendo a administração da insulina. É muito importante manter a constância na quantidade, horário e tipo de alimento fornecido ao animal, afim de evitar picos de hiperglicemia (CRIVELLENTI, 2015).

No dia 21 de agosto a paciente retornou à clínica para uma avaliação pré-operatória, onde foi realizado um hemograma (anexo G) no qual foi constatado que a anemia ainda persistia, mas havia tido uma boa recuperação, e foi considerada moderada (hematócrito 30,17%) e os níveis de glicose ainda estavam altos, com uma média de 486mg/dL, impossibilitando o procedimento cirúrgico. Continuou-se o tratamento prescrito anteriormente até o dia 5 de setembro. Nesta data, o procedimento de OSH por vídeocirurgia pode ser realizado. Como pré-requisito para qualquer procedimento cirúrgico, foi realizado um hemograma (anexo H) antes da cirurgia onde verificou-se que a porcentagem do hematócrito estava dentro do normal (41,07%), ou seja, o animal não apresentava um quadro de anemia e a glicose estava com média de 109mg/dL conforme medições do FreeStyle®.

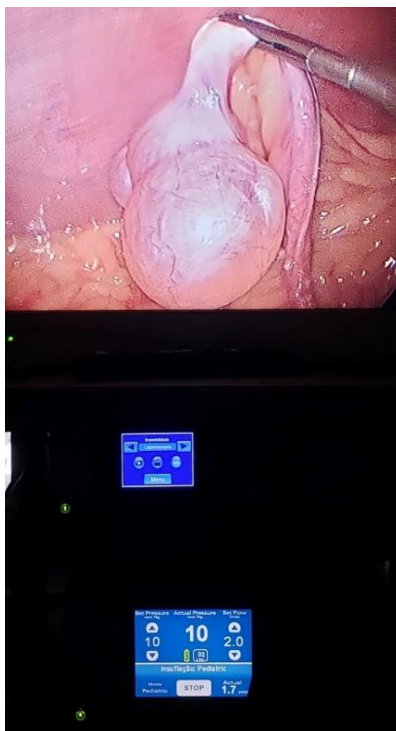
Para ocorrer o procedimento cirúrgico, procedeu-se com a tricotomia da região abdominal, anestesia inalatória e antisepsia do local tricotomizado. No pré-operatório a paciente não foi alimentada pela parte da manhã e foi administrada apenas metade da dose da insulina prescrita e durante o transcirúrgico a paciente recebeu soro glicosado 5%.

Para a técnica de videocirurgia o animal é colocado em decúbito dorsal, e é feito a posição de trendelenburg, que consiste em colocar o paciente inclinado para baixo cranialmente para que os órgãos da cavidade abdominal, por gravidade, fiquem mais craniais, liberando mais espaço para colocação e manuseio do instrumental cirúrgico. Após a inclinação, é feita uma pequena incisão na cicatriz umbilical onde é inserido o insuflador que preenche a cavidade abdominal com dióxido de carbono para permitir um campo de visão melhor dentro da cavidade, sem que a parede abdominal fique colabada aos órgãos desta região, permitindo uma perfeita visualização dos ovários e útero.

Após o preenchimento da cavidade com gás, são feitas mais duas incisões com menos de 1cm para colocação dos trocartes, pois é através dele que as pinças da videocirurgia são colocadas, e a óptica é introduzida pela mesma incisão feita para colocação do insuflador, pois o mesmo é retirado após atingir a pressão adequada de dióxido de carbono dentro da cavidade abdominal. A ressecção dos ovários e útero foi feita por eletrocauterização, através do bipolar para vídeo cirurgia.

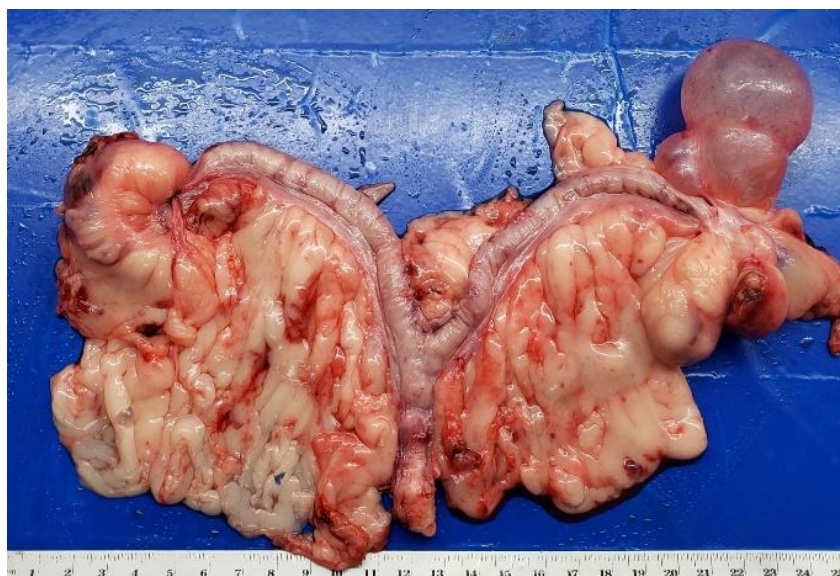Na figura 20, é possível ver o cisto ovariano ainda dentro da cavidade abdominal, o qual possuía um tamanho considerável em relação aos ovários e na figura 21, vemos a peça anatômica em bloco com a presença do cisto. O procedimento cirúrgico foi rápido, perfazendo um tempo de aproximadamente 20 minutos. Não houve nenhuma intercorrência durante o mesmo e a paciente manteve-se estável no transcirúrgico.

Figura 20 – Visualização do cisto durante o procedimento cirúrgico



Fonte: A autora

Figura 21 – Ovários, útero e cisto ovariano



Fonte: A autora

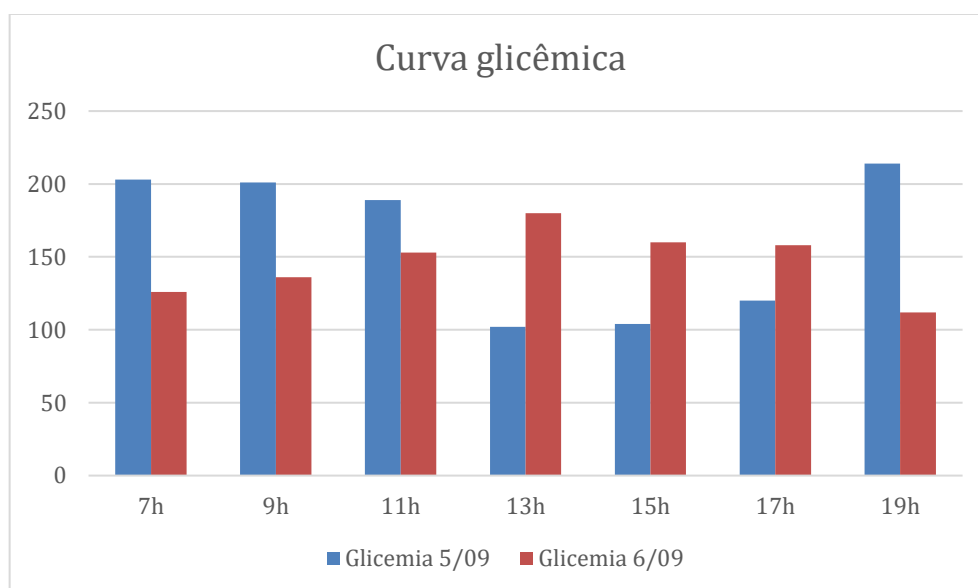
Para o pós-operatório imediato, foi administrado Dipirona (Dipirona Ibase 50%) 30mg/Kg BID e Tramadol (Tramadon®) 2mg/Kg BID para controle da dor, e Meloxicam (Flamavet® 0,2%) 0,1mg/Kg SID para controle da inflamação, todos os medicamentos foram administrados por via intravenosa (IV) com exceção do Tramadol que foi por via

SC. Após a recuperação anestésica da paciente, foi medido o nível de glicose no sangue onde o valor foi 189mg/dL.

Para o pós-operatório, foi prescrito cetoprofeno na dose de 2,2 mg/Kg BID por 5 dias como anti-inflamatório e Amoxicilina com clavulanato na dose de 30mg/Kg e 7,5mg/Kg respectivamente, a cada 12 horas por 7 dias como antimicrobiano e a limpeza da ferida cirúrgica com solução fisiológica 3 vezes ao dia.

A curva glicêmica das primeiras 12 e 24 horas pós operatório está esboçada na figura 22, os dados são com base nas medições feitas através do dispositivo FreeStyle Libre®. Segundo relato da tutora, a paciente estava recebendo insulina apenas 1 vez ao dia após a cirurgia e os níveis de glicose no sangue não oscilaram significativamente, como é possível observar melhor após 24 horas do procedimento. Este resultado já era esperado, visto que a causa base da DM foi retirada e gradativamente os níveis hormonais tendem a normalizar.

Figura 22 – Curva glicêmica



Fonte: A autora

No presente relato de caso, podemos observar que o diagnóstico foi terapêutico e que alguns exames, como mensuração do estrogênio e da eritropoetina que seriam importantes para dar um diagnóstico definitivo para o hiperestrogenismo e também para a possível etiologia da anemia, a qual poderia estar relacionada à diabetes devido a uma possível lesão renal, não foram feitos.

Neste caso, não foi possível determinar com exatidão a real causa base da DM. Apesar da suspeita ser por hiperestrogenismo, como tal hormônio não foi mensurado,

não é possível afirmar categoricamente que este fator foi o responsável pelo aparecimento da doença. Uma outra possível causa da DM, pode ser devido a um pico de progesterona, visto que a paciente encontrava-se no período de diestro, fase esta em que há um aumento nos níveis de progesterona, o que poderia ter auxiliado no processo de resistência à insulina. Contudo, para ambas as suspeitas o tratamento de eleição seria a OSH.

A hipótese de que a Diabetes teve como causa o hiperestrogenismo, baseou-se na imagem sugestiva de cisto ovariano, considerando que o estrogênio em excesso reduz a capacidade de ligação do receptor da insulina ao hormônio (POPPL, 2016). Além disso, o hiperestrogenismo também pode estar associado à aplasia ou hipoplasia medular, o que pode justificar o quadro de anemia da paciente (SONTAS et al., 2009).

Já a teoria da progesterona, é em razão de que este hormônio aumenta os níveis do hormônio GH, também conhecido como hormônio do crescimento, o qual faz antagonismo com a insulina, portanto, as duas hipóteses são cabíveis ao caso em questão (NELSON; COUTO, 2015). Além disso, a evolução do caso após o procedimento cirúrgico vai de encontro com o descrito por Poppl e Elizeire (2015), o qual fala que se diagnosticado precocemente a causa base do diabetes mellitus e quanto mais cedo for feita a OSH, é bem provável que haja remissão do quadro diabético sem o uso de insulino terapia.

3.2.3 Conclusão:

A Diabetes é uma doença que, se não for controlada, pode ter complicações severas como hipoglicemia (em caso de má administração da insulina) e a cetoacidose diabética. Este caso possui uma certa complexidade e exige o conhecimento de vários sistemas para poder fazer um diagnóstico correto e também uma estabilização do paciente de forma eficiente. A diabetes é uma doença endócrina e que precisa ser investigada a causa base para tentar controlar ou até mesmo solucionar a mesma, como no presente relato. Apesar de alguns exames não terem sido realizados, o desfecho do caso ocorreu de forma satisfatória, finalizando com a retirada da causa base da Diabetes Mellitus. Assim como no relato anterior, também percebe-se a importância dos exames complementares para auxiliar no diagnóstico de algumas enfermidades.

4 CONSIDERAÇÕES FINAIS

Durante o ECSMV no Centro clínico e Cirúrgico Veterinário, foi possível acompanhar e desenvolver diferentes atividades relacionadas à clínica veterinária. Dentre os setores, a parte da internação foi o que mais possibilitou desenvolver atividades práticas. Também as consultas médicas possibilitavam, além de acompanhar diferentes casos, desenvolver algumas atividades em nível ambulatorial e perceber que cada paciente possui a sua individualidade e os tratamentos devem ser personalizados de acordo com cada caso e cada paciente.

O estágio também proporcionou acompanhar quadros mais rotineiros e também alguns casos raros, o que gera uma amplitude de conhecimento muito válida para a prática veterinária, bem como uma opinião crítica sobre os assuntos, visto que os mesmos eram discutidos com os profissionais.

Sendo assim, conclui-se que o estágio final é de grande relevância para os graduandos, tendo em vista que o mesmo além de conferir um conhecimento prático da rotina veterinária ele também proporciona um desenvolvimento pessoal, haja vista que o discente também tem contato com os tutores e não apenas com os animais, gerando uma relação entre tutor e médico veterinário, onde o mesmo precisa aprender a comunicar-se e compreender o tutor do paciente em questão.

REFERÊNCIAS

- ABINPET, Associação Brasileira da Indústria de Produtos para Animais de Estimação. Informações gerais do setor Pet, 2022. Disponível em: <https://abinpet.org.br/infos_gerais/> Acesso em: 28 de Agos. 2023.
- ANDRADE, S. A. F. Atuação do tecnólogo em radiologia na área da medicina veterinária. **Revista UNILUS Ensino e Pesquisa**, v. 4, n. 7, p. 23 – 27, 2007. Disponível em: <<http://revista.unilus.edu.br/index.php/ruep/article/view/37/u2007v4n7e37>> Acesso em: 22 Nov 2023.
- BRAN, M. V. et al. Nefrectomia laparoscópica em cão parasitado por *Diocotophyma renale* relato de caso. **Arquivos de Ciências Veterinárias e Zoologia da UNIPAR**, v. 5, n. 1, p. 145 – 152, 2002. Disponível em: <<https://ojs.revistasunipar.com.br/index.php/veterinaria/article/view/758>> Acesso em: 03 out. 2023.
- CANINSULIN®: Insulina. MSD Saúde animal, 2015. Bula de remédio.
- CDC, Centers for Disease Control and Prevention. Saúde Global , Divisão de Doenças Parasitárias e Malária. 2019. Disponível em: <<https://www.cdc.gov/dpdx/diocotophymiasis/index.html>>. Acesso em: 12 set. 2023.
- COTIAS, E. C. et al. Tratamento da estenose esofágica em um cão através da dilatação via endoscopia. **Acta Veterinaria Brasilica**, v. 8, n. 4, p. 277 - 281, 2014. Disponível em: <<https://pdfs.semanticscholar.org/9dce/4fcb0474c0b8133acfb4e6174c2e52c9afe6.pdf>> Acesso em: 20 Nov 2023.
- CRIVELLENTI, S. B. Diabetes Mellitus Canina *In*: CRIVELLENTI, L. Z.; CRIVELLENTI, S. B. **Casos de Rotina em Medicina Veterinária de Pequenos Animais**. 2 ed. São Paulo: MedVet, 2015. Cap 6 , p. 237- 240 .
- DAVISON, L. J. Diabetes Melito em Cães. *In*: MOONEY, C.T.; PETERSON, M.E. **Manual de Endocrinologia em Cães e Gatos**. 4 ed. São Paulo: Roca, 2015. Cap. 12, p. 184 – 206.
- DE SOUSA MELO, I. H. et al. Mastocitoma cutâneo em cães: uma breve revisão. **Revista de Educação Continuada em Medicina Veterinária e Zootecnia do CRMV-SP**, v. 11, n. 1, p. 38 - 43, 2013. Disponível em: <<https://www.revistamvez-crmvsp.com.br/index.php/recmvz/article/view/5373>> Acesso em: 21 Nov. 2023
- DYBA, S. et al. Cystic endometrial hyperplasy-pyometra in bitches: retrospective study and microbiological evaluation at Paraná southwest. **Brazilian Journal of Animal and Environmental Research**, v. 4, n. 2, p. 1653 – 1666, 2021. Disponível em:<<https://ojs.brazilianjournals.com.br/ojs/index.php/BJAER/article/view/27814/22800>> Acesso em: 22 de Nov. 2023.
- FOSSUM, T. W. **Cirurgia de pequenos animais**. 4 ed. Rio de Janeiro: Elsevier, 2014.

LONDON, C. A.; SEGUIN, B. Mast. cell tumors in the dog. **Veterinary Clinics of North America: Small Animal Practice**, v. 33, n. 3, p. 473 - 489, 2003. Disponível em: <<https://pubmed.ncbi.nlm.nih.gov/12852232/>> Acesso em: 19 Nov. 2023.

MARTINS, N. R. S. et al. Ultrassonografia básica em cães e gatos. **Cadernos Técnicos de Veterinária e Zootecnia da UFMG**. Minas Gerais: FEPMVZ, n. 100, 2021. Disponível em: <<https://vet.ufmg.br/wp-content/uploads/2023/03/cteletronico-100.pdf>> Acesso em: 22 Nov 2023.

NELSON, R.W.; COUTO, C.G. **Medicina Interna de Pequenos Animais**. 5.ed. Rio de Janeiro: Elsevier, 2015.

PEDRASSANI, D.; NASCIMENTO, A. A. Verme gigante renal. **Revista Portuguesa de Ciências Veterinárias**, v. 110, n. 6, p. 30 - 37, 2015. Disponível em:<https://www.researchgate.net/publication/283150697_Verme_gigante_renal_Parasite_giant_renal> Acesso em: 23 set. 2023.

POPPL, A. G.; ELIZEIRE, M. B. Diabetes Mellitus em Cães. *In*: JERICÓ, M. M. et al. **Tratado de Medicina Interna de Cães e Gatos**. 1 ed. Rio de Janeiro: Roca , 2015 . Cap. 193, p. 1747 – 1761.

POPPL, A. G. et al. Insulin binding characteristics in canine muscle tissue: effects of the estrous cycle phases. **Pesquisa Veterinária Brasileira**, v. 36, n. 8, p. 761 – 766, 2016. Disponível em: <http://www.pvb.com.br/portal/visualiza_fasciculo/163> Acesso em: 10 nov. 2023.

RIBEIRO, G. R. S. **Ovariectomia e ovariohisterectomia por videolaparoscopia**. Universidad e Federal de Brasília.Trabalho de conclusão de curso. Brasília, 2022. Disponível em: <<https://dspace.uniceplac.edu.br/handle/123456789/1982>>Acesso em: 03 out. 2023.

RICK, G. W. et al. Urolitíase em Cães e Gatos. **Pubvet**, v. 11, n. 7, p. 705 - 714, 2017. Disponível em: <<https://ojs.pubvet.com.br/index.php/revista/article/view/1299>> Acesso em: 20 Nov 2023.

RIJNBERK, A. Pâncreas Endócrino. *In*: RIJNBERK, A.; KOOISTRA, H. S. **Endocrinologia clínica de Cães e Gatos**. 2 ed. São Paulo: Roca, 2013. cap.11, p. 117- 138.

ROCHA. M. F. C. **Diectophyma renale em testículo de cão no município de Curitibaanos, SC, Brasil – Relato de Caso**. 2017. Trabalho de conclusão de curso (Medicina Veterinária) - Universidade Federal de Santa Catarina. Curitibaanos, 2017. Disponível em: <<http://www.terra.com.br/virtualbooks/freebook/port/Lport2/navionegreiro.htm>>. Acesso em: 10 set. 2023.

ROSSI, L. A. et al. Pyometra in dogs - literature review. **Research, Society and Development**, v. 11, n. 13, p. e194111335324, 2022. Disponível em: <<https://rsdjournal.org/index.php/rsd/article/view/35324>> Acesso em: 21 Nov. 2023.

SANTOS, I. F. C. et al. Videocirurgia em cães e gatos-revisão de literatura. **Revista de Veterinária e Zootecnia**, v. 27, p. 1 - 16, 2020. Disponível em: <<https://rvz.emnuvens.com.br/rvz/article/view/456>> Acesso em: 03 out. 2023.

SILVEIRA, C. S. et al. *Diocetophyma renale* em 28 cães: aspectos clinicopatológicos e ultrassonográficos. **Pesquisa Veterinária Brasileira**, v. 35, n. 11, p. 899 – 905, 2015. Disponível em: <<http://www.pvb.com.br/portal/pesquisa?term=Diocetophyma+renale+in+28+dogs>> Acesso em: 13 set. 2023.

SONTAS, H. B. et al. Estrogen-induced myelotoxicity in dogs: A review. **The Canadian Veterinary Journal**, v. 50, n. 10, p. 1054 – 1058, 2009. Disponível em: <<https://www.ncbi.nlm.nih.gov/pmc/articles/PMC2748286/>> Acesso em: 11 nov. 2023.

TAYLOR, M. A. et al. **Parasitologia Veterinária**. 4 ed. Rio Janeiro: Guanabara, 2017.

WERNER, A. H. Otite externa, média e interna. *In*: RHODES, K. H.; WERNER, A. H. **Dermatologia em pequenos animais**. 2 ed. São Paulo: Roca, 2014. cap. 46 p. 503 – 530.

XAVIER JÚNIOR, F. A. F. et al. Ultrassonografia em gatos com doença renal aguda– Uma Revisão de literatura. **Revista Brasileira de Higiene e Sanidade Animal**, v. 14, n. 5 S1, p. 1 - 21, 2020. Disponível em: <<http://www.higieneanimal.ufc.br/seer/index.php/higieneanimal/article/view/563>> Acesso em: 30 set. 2023.

YALE, A. D. et al. Thymic epithelial tumours in 51 dogs: Histopathologic and clinicopathologic findings. **Veterinary and Comparative Oncology**, v. 20, n. 1, p. 50 – 58, 2021. Disponível em: <<https://onlinelibrary.wiley.com/toc/14765829/2022/20/1>> Acesso em: 20 Nov. 2023.

ANEXOS

ANEXO A - Declaração de Estágio Curricular Supervisionado em Medicina Veterinária realizado no Centro Clínico e Cirúrgico Veterinário (CCCV).-



DECLARAÇÃO

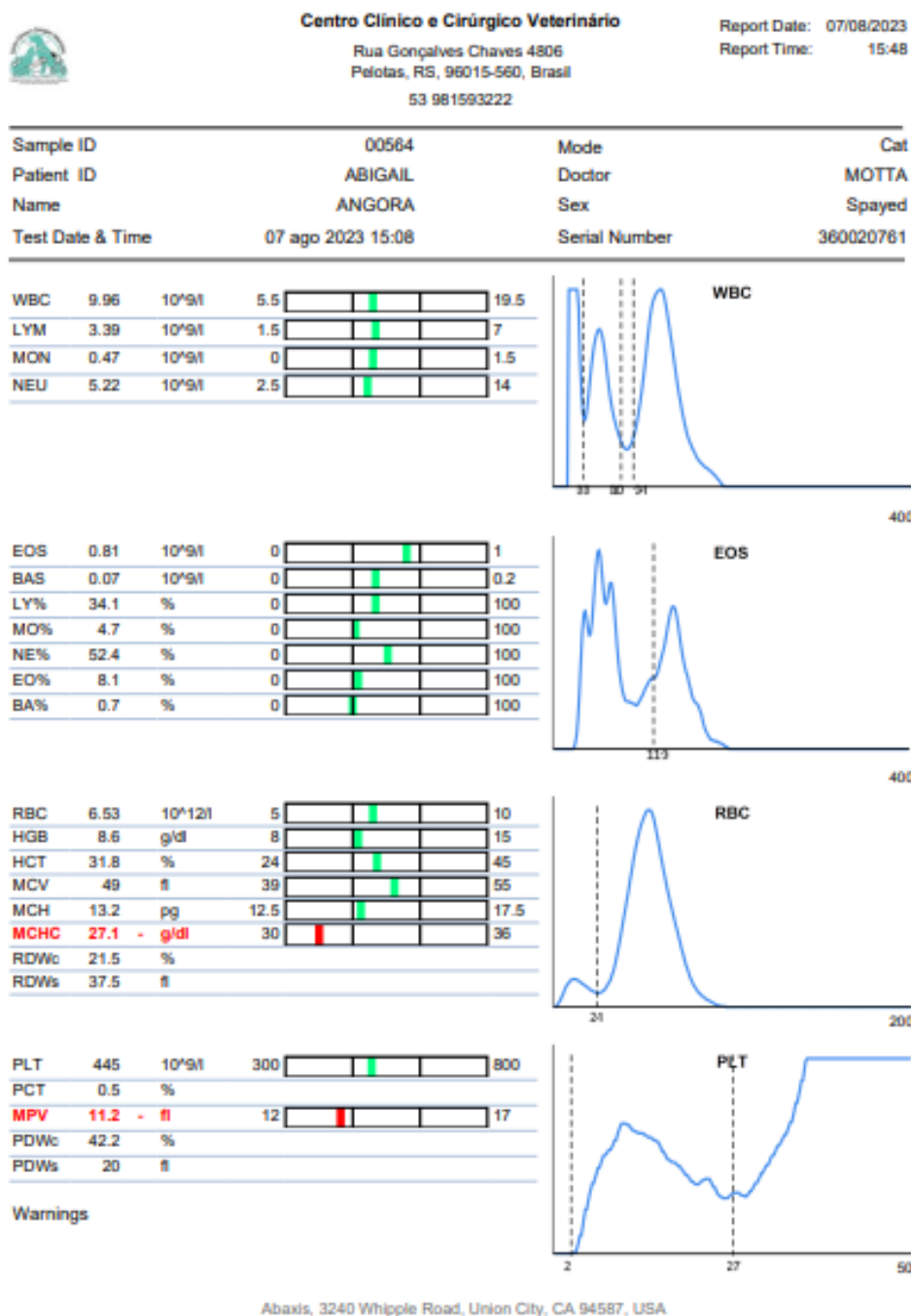
Declaro, para os devidos fins, que a aluna:

Fernanda da Silva Esteve

realizou o estágio curricular supervisionado em Medicina Veterinária, na área de clínica médica de pequenos animais, sob supervisão do médico veterinário Dr. Marco Aurélio Avendano Motta, no Centro Clínico e Cirúrgico Veterinário, com início no dia 07/08/2023 e término no dia 28/10/2023 perfazendo um total de 480 horas.


Marco Aurélio Avendano Motta
Med. Vet. doutor em clínica e cirurgia veterinária
CRMV RS 4740

ANEXO B - Hemograma caso 1



Fonte: Autora

ANEXO C – Bioquímico caso 1

**Centro Clínico e Cirúrgico Veterinário**

Rua Gonçalves Chaves 4806

Pelotas, RS 96015-560, Brasil

53 981593222

Report Date: 07/08/2023

Report Time: 15:48

ID do paciente	Abigail			ID do paciente	Prep Profile II
Test Date & Time	07 Ago 2023 15:14			Núm. de lote do rotor	Gato
				Número de série	2403AA3
					0000V43322
ALP	20	U/L	10		90
ALT	29	U/L	20		100
BUN	25	mg/dL	10		30
CRE	1.1	mg/dL	0.3		2.1
GLU	114	mg/dL	70		150
TP	9.4 *	g/dL	5.4		8.2
QC	OK				
HEM	0				
LIP	0				
ICT	0				

Fonte: Autora

ANEXO D– Hemograma 1 caso 2

Hemograma		
Animal:	6284 - Zara	Peso: 41,000 kg em 02/08/2023
Espécie:	Canina	Sexo: Fêmea
Raça:	Golden Retriever	Idade: 6 anos, 9 meses, 19 dias
Pelagem:	Dourado	Chip: -
Responsável:	4747 - Marlon Oliveira	CPF: 931.077.060-00
Endereço:	Avenida Duque de Caxias 482, 201 - Fragata - Pelotas/RS	

Tabela de referência: Adulto

	Resultado	Referência
Eritrograma		
Hematócrito	22,8 %	37 - 55 %
Hemácias	3,19 (milhões/mm ³)	5,5 - 8,5 (milhões/mm ³)
Hemoglobina	6,1 g/dL	12,0 - 18,0 g/dL
VGM	71,5 fL	60,0 - 77,0 fL
CHGM	26,7 %	31 - 35 %
Plaquetas	246 (mil/mm ³)	166.000 - 575.000 (mil/mm ³)
RDW	13,1%	11 - 15,5
Leucograma		
Leucócitos	17,4 (mil/mm ³)	6,0 - 17,0 (mil/mm ³)
Células intemediárias	5,1%	
Granulócitos	89,2%	
Linfócitos	5,7%	12 - 30%
Laboratório	Sentinela lab	
Data	14/08/2023	

Fonte: Autora

ANEXO E – Bioquímico 1 do caso 2

Bioquímico		
Animal:	6284 - Zara	Peso: 41,000 kg em 02/08/2023
Espécie:	Canina	Sexo: Fêmea
Raça:	Golden Retriever	Idade: 6 anos, 9 meses, 19 dias
Pelagem:	Dourado	Chip: -
Responsável:	4747 - Marlon Oliveira	CPF: 931.077.060-00
Endereço:	Avenida Duque de Caxias 482, 201 - Fragata - Pelotas/RS	

Tabela de referência: Bioquímico Canino

	Resultado	Referência
Ureia	9 mg/dL	7 - 27 mg/dL / BUN
Creatinina	0,9 mg/dL	0,5 - 1,5 mg/dL
ALT (TGP)	93 U/l	10 - 88 U/l
Fosfatase alcalina	126 U/l	20 - 156 U/l
GGT	5 U/l	1,2 - 8,0 U/l
Proteínas totais	6,1 g/dL	5,4 - 7,1 g/dL
Albumina	3,0 g/dL	2,6 - 3,3 g/dL
Colesterol	300 mg/dL	135 - 270 mg/dL
Glicose	508 mg/dL	70 - 110 mg/dL
Bilirrubinas Totais	0,2 mg/dL	0,1 - 0,6 mg/dL
Cálcio	9,4 mg/dL	9,0 - 11,3 mg/dL
Fósforo	3,8 mg/dL	2,6 - 6,2 mg/dL
Laboratório	Sentinela lab	
Data	14/08/2023	

Fonte: Autora

ANEXO F – Urinálise do caso 2

— Laboratório Veterinário —

LAUDO REFERENTE AO EXAME REALIZADO

Nome:	Zara	Espécie:	Canina
Raça:	Golden Retriever	Sexo:	Fêmea
Proprietário:	Marlon Oliveira	Data:	15/08/2023
Médico Veterinário:	Dra. Larissa Luz		

URINÁLISE**EXAME FÍSICO**

Cor:	Amarelo citrino
Aspecto:	Turvo
Densidade:	1020

EXAME QUÍMICO

Urobilinogênio:	Normal	pH: 6,5
Glicose:	+++	
Bilirrubina	Negativo	
Proteína	+	
Nitrito	Negativo	
Sangue oculto	Negativo	

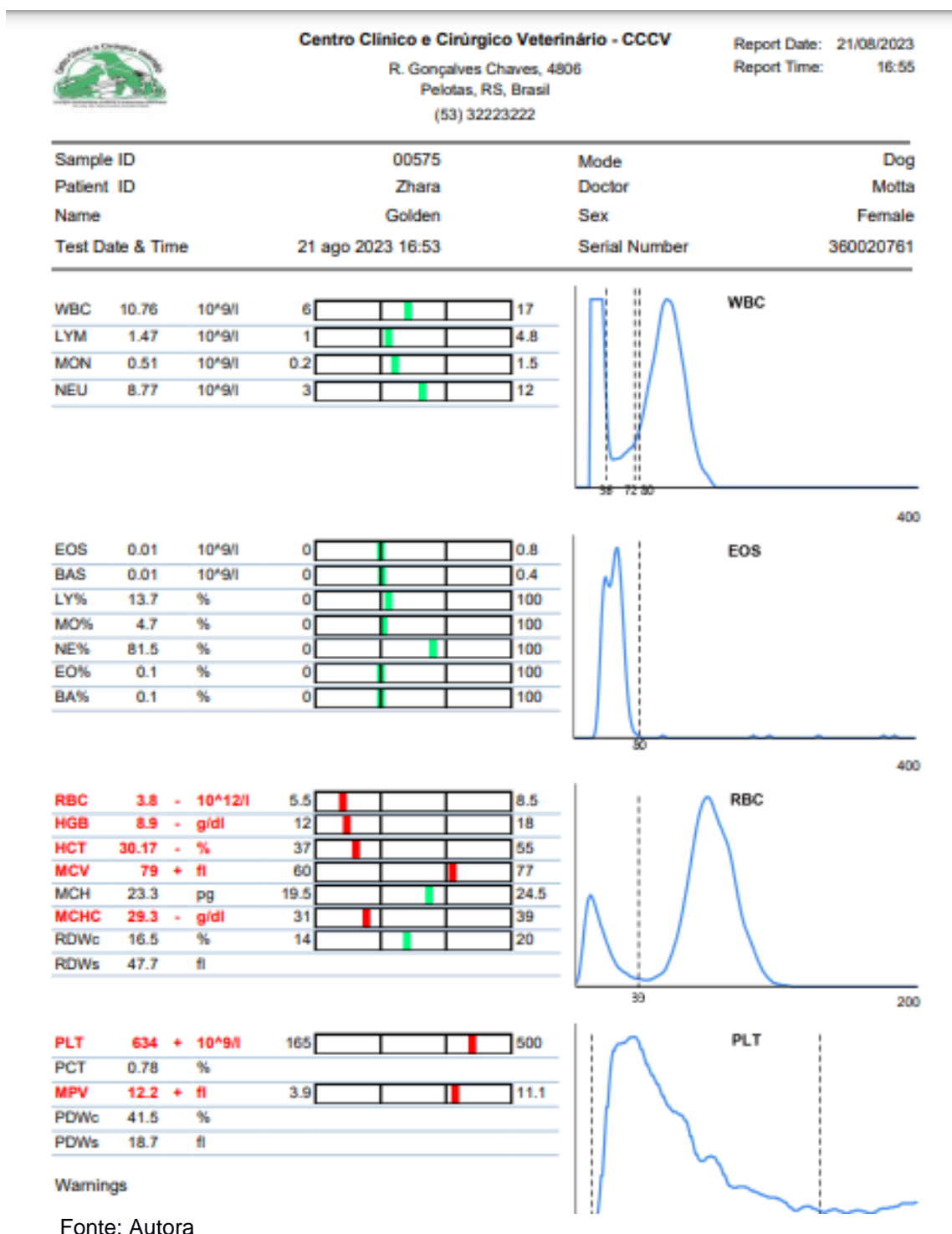
MICROSCOPIA DO SEDIMENTO

Bacteriúria:	Moderada
Leucócitos:	5p/c
Hemácias:	Não observadas
Células:	Algumas
Cristais:	Não observados
Cilindro:	Granulosos

Observação:

Fonte: Autora

ANEXO G – Hemograma 2 do caso 2



ANEXO H – Hemograma 3 do caso 2

